

REABILITAÇÃO COM IMPLANTES ZIGOMÁTICOS – TODOS OS PACIENTES SÃO BONS CANDIDATOS?



LUÍS TOVIM (1); MM Sampaio-Fernandes (2); Susana Oliveira (3); Maria Helena Figueiral (4); JC Sampaio-Fernandes (5); Paula Vaz (6)

1- Especialista em Cirurgia Oral pela OMD, Estudante de Doutoramento, FMDUP, 969860710, ltovim@gmail.com; 2 - Professora Auxiliar Convidada, FMDUP, 220901100, mfernandes@fmd.up.pt; 3- Professora Auxiliar Convidada, FMDUP, 220901100, solveira@fmd.up.pt; 4- Professor Catedrático, FMDUP, 220901100, mhsilva@fmd.up.pt; 5 - Professor Catedrático, FMDUP, 220 901 100, jfernandes@fmd.up.pt; 6 - Professor Auxiliar com Agregação, FMDUP, 220 901 100, pvaz@fmd.up.pt

Introdução

A reabilitação da maxila atrófica e desdentada constitui, ainda, hodiernamente, um desafio para os clínicos. Os implantes zigomáticos apresentam-se como uma estratégia de tratamento a ser empregue nesses casos, mesmo considerando a escassez de suporte ósseo e dos dados de sobrevivência implantar a longo prazo (Davó R *et al.*; 2018). A realização de carga imediata com implantes zigomáticos é considerada uma alternativa viável na reabilitação fixa destes casos (Tuminelli FJ *et al.*, 2017). No entanto, a literatura sobre o sucesso da reabilitação oral com carga imediata de implantes zigomáticos é parca. Acrescendo-se que foram descritas algumas complicações biológicas, raras, em reabilitações com implantes zigomáticos (sinusite, infeção dos tecidos moles, parestesia, fistula oro-antral, reação dérmica peri-orbitária, espessamento da membrana sinusal) (L Tovim *et al.*, 2015; Zhao K *et al.*, 2018), levantam-se dúvidas, sobretudo relacionadas com a presença de testes genéticos positivos (baseados na deteção de polimorfismos nos genes *IL1*, *IL1RN*) (M Sampaio-Fernandes *et al.*, 2015), a serem esclarecidas.

OBJETIVOS: O presente trabalho teve como objetivo apresentar um caso clínico de perda óssea generalizada nos maxilares e insucesso recorrente de implantes dentários convencionais, posteriormente reabilitado com prótese fixa maxilar e mandibular, através de quatro implantes zigomáticos e quatro implantes mandibulares, e chamar a atenção para o papel da suscetibilidade genética na presença de complicações biológicas com implantes zigomáticos.

Descrição do Caso Clínico

Paciente Caucasiana, do sexo feminino, de 68 anos, com eminência de perda da totalidade de uma reabilitação oral fixa no maxilar superior (5 implantes) e 8 peças mandibulares dentárias inviáveis, pretendia uma reabilitação fixa bimaxilar. Após uma detalhada anamnese, exame clínico e imagiológico (ortopantomografia e tomografia computadorizada) (Figura 1), optou-se pela realização de reabilitação oral fixa bimaxilar provisória, com 4 implantes zigomáticos, com carga imediata e 4 implantes mandibulares, igualmente com carga imediata (Figura 2).

Como a paciente revelou uma perda óssea severa com a reabilitação fixa implantar prévia (Figura 1), foi realizado um estudo de susceptibilidade genética para o desenvolvimento de complicações biológicas com implantes dentários. Este estudo genético (genes *IL1*, *IL1RN*, *IRAK4*) revelou um genótipo de baixo risco. Sendo que até à data (3 anos), a paciente mantém um bom estado geral ósseo nos maxilares e não revela sinais de inflamação bucal.

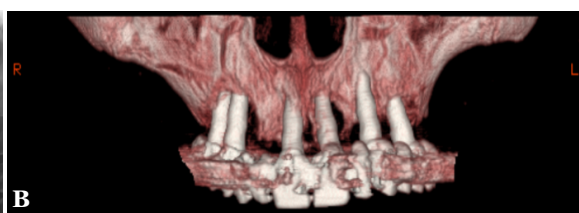
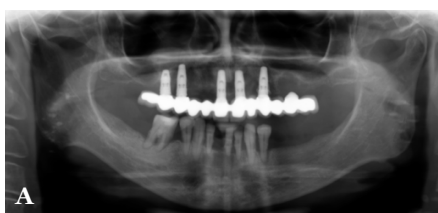
Figura 1 – Situação clínica inicial - radiografia panorâmica (A) e tomografia computadorizada (B).

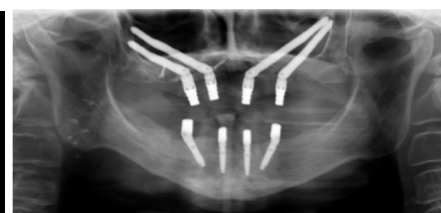


Figura 2 – Radiografia panorâmica pós-operatória: 4 implantes zigomáticos e 4 implantes mandibulares.

Discussão e Conclusões

Os implantes zigomáticos podem ser aplicados em uma variedade de cenários clínicos, sendo por exemplo, um “procedimento de resgate”, assim como aconteceu neste caso, quando ocorre falha de um ou mais implantes. No entanto, pode ser importante esclarecer a suscetibilidade genética individual, antes de realizar uma restauração fixa com carga imediata com implantes zigomáticos, dada a escassez de literatura de sobrevivência e pelo risco de complicações associadas a este tipo de reabilitações (Davó R *et al.*; 2018; L Tovim *et al.*, 2015; Zhao K *et al.*, 2018).

Assim, a realização de estudo genético (através da deteção de polimorfismos) poderá constituir uma ferramenta promissora na planificação de casos em que os implantes zigomáticos se colocam como uma opção de reabilitação oral. Estudos clínicos, com amostras elevadas, de pacientes reabilitados com implantes zigomáticos tornam-se emergentes.

Bibliografia

- Davó R, Felice P, Picilli R, Barausse C, Marti-Pages C, Ferrer-Fuertes A, Ippolito DR, Esposito M. Immediately loaded zygomatic implants vs conventional dental implants in augmented atrophic maxillae: 1-year post-loading results from a multicentre randomised controlled trial. *Eur J Oral Implantol.* 2018;11(2):145-161.
- L Tovim, L Rau, P Vaz, CL Silva, J Carvalho. Zygomatic peri-implant biological complications – individual susceptibility? 8th Conference of the European Federation of Periodontology- London, United Kingdom, June 3-6, 2015. *Journal of Clinical Periodontology*, 2015, Volume 42, Issue S17, Page 381.
- M Sampaio-Fernandes, P Vaz, AC Braga, MH Figueiral. IL1RN gene polymorphism in a Portuguese population with implant-supported overdentures - An observational study. *Rev Port Estomatol Med Dent Cir Maxilofac* 2015; 55(4):207-214.
- Tuminelli FJ, Walter LR, Neuggarten J, Beckossian E. Immediate loading of zygomatic implants: A systematic review of implant survival, prosthesis survival and potential complications. *Eur J Oral Implantol.* 2017;10 Suppl 1:79-87.
- Zhao K, Lian M, Fan S, Huang W, Wang F, Wu Y. Long-term Schneiderian membrane thickness changes following zygomatic implant placement: A retrospective radiographic analysis using cone beam computed tomography. *Clin Oral Implants Res.* 2018 May 17. doi: 10.1111/cir.13259. [Epub ahead of print]