

SPEMD



1) INTRODUÇÃO

- o **Líquen Plano (LP)** é uma **doença inflamatória crónica** que afecta a pele e membranas mucosas;
- o **LP oral (LPO)** é um **subtipo de LP** cuja prevalência varia entre 1-3% sendo mais comum em **adultos de meia-idade (50-60 anos)** e **raro em crianças**. Ao contrário do que acontece com o LP cutâneo, mais frequente n sexo masculino, esta efermidade apresenta maior incidência no sexo feminino (60%); Todas as etnias podem ser afectadas;
- a patogénese não está completamente compreendida, no entanto, acredita-se que esteja envolvida reacção citotóxica imunomediada contra células epiteliais.
- factores desencadeantes são desconhecidos;
- existem 3 subtipos de LPO: **A)** reticular; **B)** erosivo; **C)** eritematoso (atrófico): **mais do que um subtipo pode estar presente no mesmo doente**;
- lesões podem ser **sintomáticas** ou **assintomáticas**, usualmente, são **bilaterais** e apresentam uma **distribuição simétrica**. A região posterior do vestíbulo é o local mais commumente envolvido no subtipo reticular. Para além da mucosa oral outras superfícies mucosas podem ser afectadas o que pode resultar em grande impotência funcional.
- a forma reticular é frequentemente assintomática, contrariamente, as **restantes formas** que são tipicamente sintomáticas caracterizando-se por presença de dor, “ardência bucal”, edema, irritação e sangramento da mucosa por trauma menor.
- o diagnóstico de LPO é comumente efectuado baseado numa revisão da **história clínica** e **achados histológicos**.Imunofluorescência directa pode ser útil. DD com doenças vesico-bolhosas auto-ímenes.

LÍQUEN PLANO ORAL: DESCRIÇÃO DE CASOS CLÍNICOS

CASTRO-LOPES, F^{1*}, FIGUEIREDO-DIAS, A², PINA, F³, MOREIRA-GUEDES, M¹,PIRES- GONÇALVES,C¹,CARAPENHA, AT¹

SERVIÇO DE CIRURGIA MAXILO-FACIAL E ESTOMATOLOGIA DO CENTRO HOSPITALAR DO PORTO

franciscacastrohlopes@gmail.com

2) DESCRIÇÃO DE CASO CLÍNICO

CASO CLÍNICO Nº1:

D.L.C, sexo masculino, 43 anos, com antecedentes de gastrite H.Pylori +, fumador 20UMA, encaminhado para Consulta Externa de Estomatologia em 2016 por leucoplasia da cavidade oral, dispersa, com grande atingimento lingual, com 3 anos de evolução. Doente referia dor intensa que melhorava com o consumo de alimentos frios, ardência bucal, sensação de edema da língua e hemorragias frequentes aquando da higienização oral. Medicado pelo MGF com fluconazol oral e nistatina tópica sem melhoria. Ao Exame Objectivo apresentava lesões leucoplásicas dispersas por toda a língua e face vestibular do lábio inferior, com áreas de ulceração e cicatrização. Em Abril de 2017, realizou biópsias incisionais das lesões da cavidade oral cujo resultado histológico foi compatível com LP Erosivo. Medicado inicialmente com prednisolona tópica com boa resposta sintomática. Em Julho de 2018 por exacerbação do quadro clínico foi medicado com Lepicortinolo oral SOS, Betametasona tópica em SOS, Omeprazol SOS, e Nimesulida SOS, encontrando-se actualmente assintomático e com as lesões estáveis.

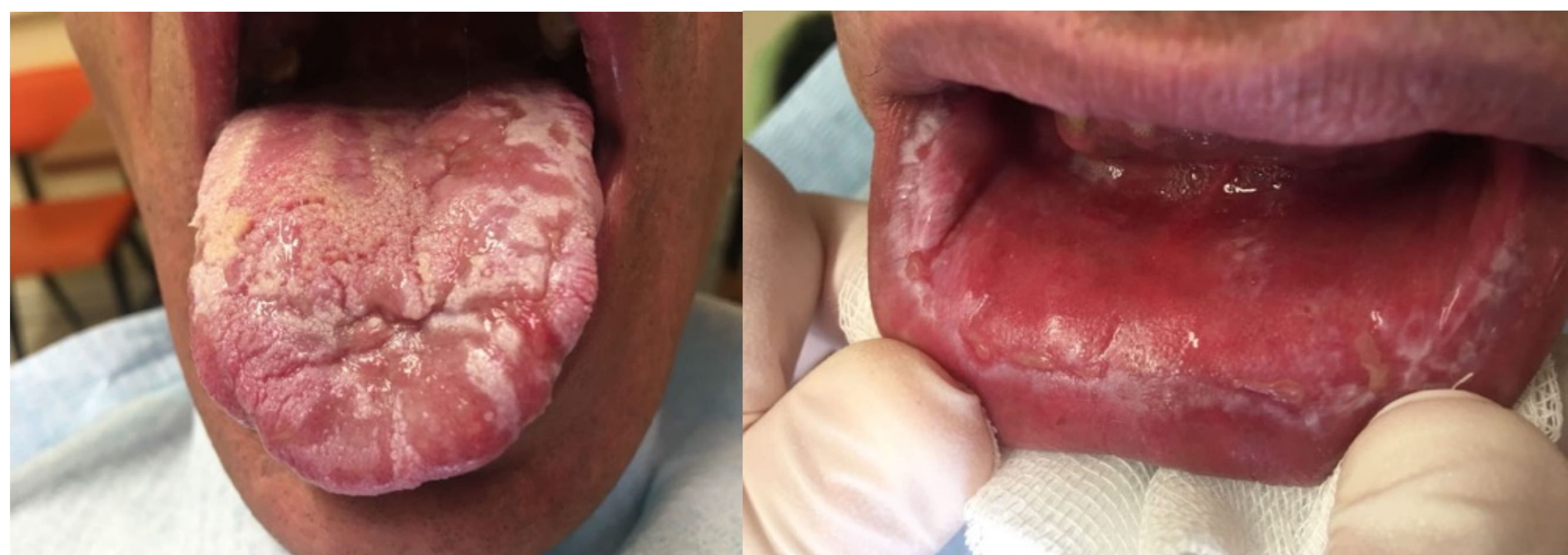

Fig.1- LPO erosivo (Julho de 2018)

CASO CLÍNICO Nº2:

J.T.S.B, sexo masculino, 46 anos, com antecedentes de Vitiligo seguido em Dermatologia de onde foi encaminhado em 2013 para Consulta Externa de Estomatologia por lesões leucoplásicas na cavidade oral, assintomáticas, com 8 meses de evolução associadas a zonas peladas localizadas ao couro cabeludo, mento e antebraço direito. Ao Exame Objectivo apresentava lesões leucoplásicas de aspecto reticular na mucosa jugal esquerda e direita, simétricas e zonas peladas (com disposição em placa) no couro cabeludo, mento e antebraço direito. Realizou em 2013 biópsia incisional de lesões da cavidade oral que foram compatíveis com LP. Medicado desde então com Betametasona tópica SOS, mantendo-se assintomático. As lesões orais e cutâneas encontram-se actualmente estáveis.

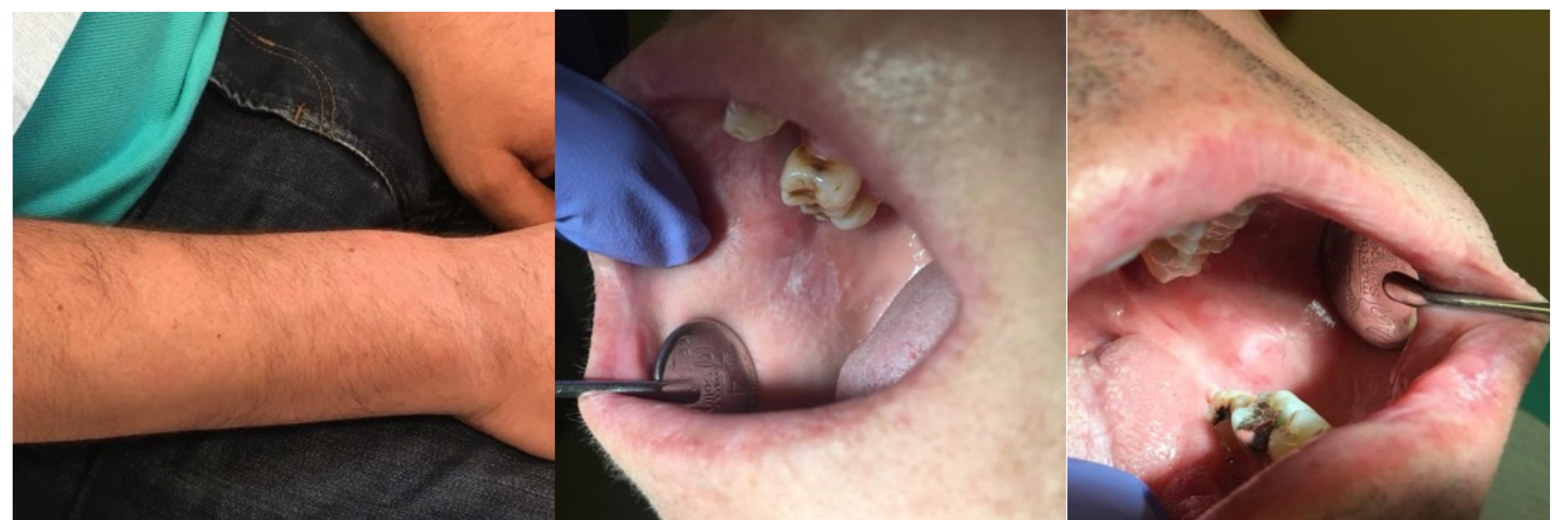


Fig.2- Lesão de LPO cutâneo no antebraço direito; lesões de LPO subtipo reticular

3) DISCUSSÃO E CONCLUSÕES

- o **LPO** é uma **doença crónica** caracterizando-se por **períodos de exacerbação e remissão**;
- diagnóstico diferencial é desafiante;
- o **tratamento** é implementado com o objectivo de **reduzir a sintomatologia** e **melhorar a qualidade de vida**;
- doentes com **LPO reticular assintomático não necessitam tratamento**;-
- em casos de **LPO sintomático** para além de **medidas conservadoras** deverá ser considerada **terapêutica farmacológica** de 1ª, 2ª e 3ª linha.
- terapêuticas alternativas estão a ser propostas, no entanto, estudos serão necessários para avaliar a sua eficácia;
- **magnitude do potencial de malignização** do LPO é **controverso** variando entre **0.4 e 5.6%**, sendo mais comum na forma erosiva.
- **follow-up** : **6-12M** ;
- **SEMPRE** que existir **suspeita de malignização** a **lesão** deverá ser **biopsada**

¹ Interna/o de Formação Específica em Estomatologia; *primeiro autor/ apresentador do póster;

² Director do Serviço de Cirurgia Maxilo- Facial e Estomatologia; Assistente Hospitalar Graduado em Estomatologia.

³ Assistente Hospitalar Graduado em Estomatologia.

DIAGNÓSTICO DIFERENCIAL (+comuns)

Leucoedema	Candidíase oro-faríngea
Leuco/eritroplaquia	CaEC
Reacção liquenóide	Doenças bolhosas AI
Doença do enxerto Vs Hospedeiro	Sífilis
Leucoplasia pilosa	Estomatite aftosa
Condiloma oral	Nevus esponjoso

TERAPÊUTICA

Terapêutica conservadora +	
1ª linha	propionato de clobetasol (0.05%), fluocinonida (0.05%), propionato de betametasona (0.05%), acetonido de triancinolona (0.1%)
2ª linha	pimecrolimus (1%) tacrolimus (0.1%), ciclosporina (5mL de solução 100mg/mL) e/ ou injeção intra-lesional de corticóides (acetonido de triancinolona 0.5 ML de solução 40mg/mL OU betametasona)
3ª linha	administração ORAL de prednisolona (1mg/kg/dia) ou outros agentes imunomoduladores

BIBLIOGRAFIA

