

## INTRODUÇÃO

Os solventes endodônticos quando utilizados, são geralmente associados ao uso de instrumentos manuais ou rotatórios, com o intuito de dissolver e amolecer o material obturador.

A evidência científica atual mostra que não é possível remover na totalidade o material obturador, permanecendo nas paredes dos canais radiculares remanescentes de guta-percha e/ou cimento endodôntico.

## METODOLOGIA

A presente revisão sistemática foi orientada de acordo com as recomendações **PRISMA** (Preferred Reporting Items for Systematic Reviews and Meta-Analyses). A avaliação do risco de viés foi baseado nos critérios definidos pela Colaboração Cochrane (<http://handbook-5-1.cochrane.org>), e adaptados a estudos *in-vitro*.

### Critérios de elegibilidade

Sem restrições de tempo e de idioma

**Critérios de inclusão:** Estudos realizados em dentes permanentes humanos; estudos que avaliaram através do micro-CT a quantidade de material remanescente após utilização de solventes durante o retratamento endodôntico

**Critérios de exclusão:** Artigos de revisão e casos clínicos; estudos realizados em dentes de bovino ou em dentes artificiais

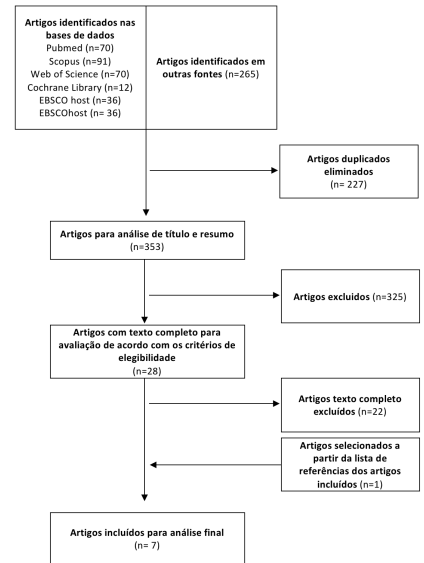
### Estratégia de busca

**Bases de dados:** PubMed, EBSCOhost (Dentistry & Oral Sciences Source), Cochrane Library, Scopus and Web of Science

**Query:** (endodontic retreatment OR canal retreatment OR retreatment OR root canal retreatment) AND solvent\* AND (filling material OR obturation materials).

## OBJETIVO

Avaliar a influência dos solventes na remoção do material obturador durante o retratamento endodôntico



## RESULTADOS

| Autor/Ano                                | Solvente                            | Protocolo de utilização dos solventes  | Principais conclusões  |
|--|-------------------------------------|--|--|
| Campelo <i>et al.</i> 2019 <sup>1</sup>  | Eucaliptol                          | Numa primeira fase o eucaliptol foi colocado na parte coronal durante 3 min antes de iniciar a remoção do material obturador com o sistema Mtwo R. Após desobturação e re-instrumentação foi realizado um passo adicional com a XP-endo Finisher R, em que antes da utilização desta lima o canal foi totalmente preenchido durante 3 min com eucaliptol. Em todas as etapas o solvente foi pré-aquecido a 37°C. | O uso de eucaliptol não melhorou a remoção de material obturador remanescente  |
| Palhais <i>et al.</i> 2017 <sup>2</sup>  | Eucaliptol, xileno, óleo de laranja | O solvente foi colocado no canal antes da utilização da lima D3 (ProTaper Retratamento)  | O uso de solventes melhorou a eficácia de remoção do material obturador  |
| Barreto <i>et al.</i> 2015 <sup>3</sup>  | óleo de laranja                     | Após usar as limas do sistema ProTaper Retratamento foi realizado um protocolo de irrigação final que consistiu na ativação ultrassônica passiva do óleo de laranja durante 1 min (3 ativações de 20s, em que entre ativações o canal foi irrigado com 2.5% de NaOCl e o solvente renovado)  | A IUP do óleo de laranja não melhorou a remoção de material obturador remanescente   |
| Cavenago <i>et al.</i> 2014 <sup>4</sup> | Xileno                              | O xileno foi usado em dois momentos durante o retratamento. Inicialmente foi colocado durante 2 min na câmara pulpar com o intuito de amolecer o material obturador ao nível do 1/3 coronal. Após re-instrumentação do canal foi novamente aplicado num total de 3min, (entra cada min o canal foi seco com cones de papel para remover remanescentes e o canal preenchido novamente com solvente)               | O uso do xileno aumentou a remoção de material obturador   |
| Fruchi <i>et al.</i> 2014 <sup>5</sup>   | Xileno                              | O xileno foi usado em dois momentos: inicialmente foi colocado durante 1 min na câmara pulpar com o intuito de amolecer o material obturador ao nível do 1/3 coronal. Após desobturação do canal foi novamente introduzido no canal e ativado ultrasonicamente (IUP) durante 1 min (20s x 3 vezes, sendo o solvente renovado a cada aplicação).  | A IUP do xileno aumentou a remoção de material obturador   |
| Saglam <i>et al.</i> 2014 <sup>6</sup>   | Clorofórmio; EndoSolv R             | O solvente foi colocado na câmara pulpar antes da utilização da lima D1 (ProTaper Retratamento)  | O uso de solventes não afetou a quantidade de material obturador remanescente, no entanto diminuiu o tempo de retratamento   |
| Ma <i>et al.</i> 2012 <sup>7</sup>       | Clorofórmio                         | O solvente foi colocado na câmara pulpar antes da utilização da lima D1 (ProTaper Retratamento)  | O uso de solventes não melhorou a quantidade de material obturador remanescente, no entanto diminuiu o tempo de retratamento |

## CONCLUSÃO

São necessários mais estudos com metodologias e protocolos de utilização bem definidos para confirmar a utilidade dos solventes. A aplicação nos estádios finais do retratamento e a agitação de solventes específicos para a dissolução de ambos os materiais obturadores, guta-percha e cimento, poderá ser uma estratégia promissora.

### Bibliografia:

- 1 - Campello AF, Almeida BM, Franzoni MA, et al. Influence of solvent and a supplementary step with a finishing instrument on filling material removal from canals connected by an isthmus. *Int Endod J.* 2019;52:716-24.
- 2 - Palhais et al. Influence of solvents on the bond strength of resin sealer to intraradicular dentin after retreatment. *Braz Oral Res.* 2017;31:e11.
- 3 - Barreto et al. Efficacy of ultrasonic activation of NaOCl and orange oil in removing filling material from mesial canals of mandibular molars with and without isthmus. *J Appl Oral Sci.* 2016;24:37-44.
- 4 - Cavenago et al. Efficacy of xylene and passive ultrasonic irrigation on remaining root filling material during retreatment of anatomically complex teeth. *Int Endod J.* 2014;47:1078-83.
- 5 - Fruchi et al. Efficacy of reciprocating instruments for removing filling material in curved canals obturated with a single-cone technique: a micro-computed tomographic analysis. *J Endod.* 2014;40:1000-4.
- 6 - Saglam et al. Efficacy of different solvents in removing gutta-percha from curved root canals: a micro-computed tomography study. *Australian Endodontic Journal.* 2014;40:76-80.
- 7 - Ma J, Al-Ashawi AJ, Shen Y, et al. Efficacy of ProTaper Universal Rotary Retreatment system for gutta-percha removal from oval root canals: a micro-computed tomography study. *J Endod.* 2012;38:1516-20.