

Amputação Radicular

Caso clínico

Paulo Miguel Silva Pereira de Araujo¹, Jennifer da Silva Cardoso¹, Alexandrine Carvalho², Patrícia Manarte Monteiro², Sandra Gavinha², Hélder Oliveira²

¹ Aluno da Pós-Graduação CCMD – Faculdade de Ciências da Saúde, Universidade Fernando Pessoa (FCS-UFP)

² Docente da Faculdade de Ciências da Saúde, Universidade Fernando Pessoa (FCS-UFP)

Introdução

No paciente com periodontite, nas quais há lesão de furca, o clínico pode optar, entre várias opções de tratamento, pela amputação radicular, processo pelo qual uma ou mais das raízes de um dente são removidas ao nível da furca, deixando a coroa e as raízes remanescentes em função.

Descrição do caso clínico

Paciente do género masculino com 29 anos de idade e com diagnóstico de periodontite foi reavaliado após realizar tratamento periodontal não cirúrgico completo. Aquando da reavaliação periodontal, o dente 16 (Fig.1 e 2) apresentava profundidade de sondagem superior a 9 milímetros na face palatina (Fig.3) e hemorragia à sondagem. O exame radiográfico intra-oral revelou que o dente apresentava um defeito ósseo circundante à raiz palatina, para além do ápice (Fig.4). Foi proposto ao paciente realizar o tratamento endodôntico não cirúrgico (TENC) das raízes vestibulares do referido dente (Fig.5), seguido de um tratamento periodontal cirúrgico com amputação radicular (AR) da raiz palatina do dente 16 (Fig.6-10).

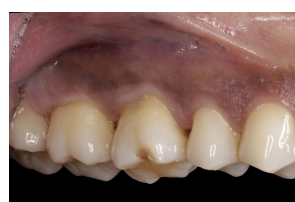

Fig. 1 – Face vestibular do 16-inicial

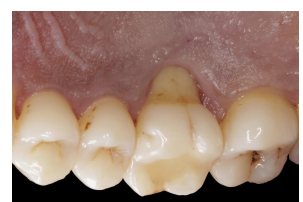

Fig. 2 – Face palatina do 16-inicial

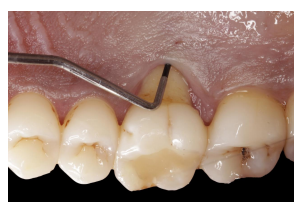

Fig. 3 – Profundidade de sondagem em palatino do 16

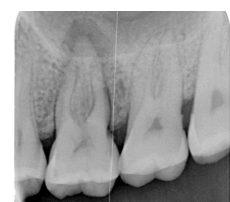

Fig. 4 – Radiografia periapical inicial

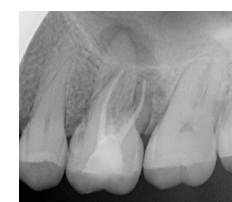

Fig. 5 – Radiografia periapical após TENC

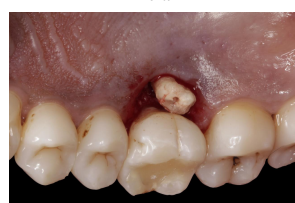

Fig. 6 – Secção da raiz palatina do 16

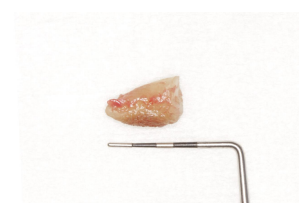


Fig. 7 – Raiz palatina do dente 16 amputada

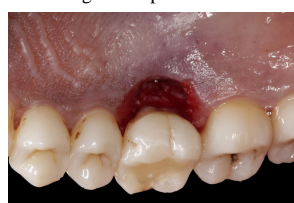

Fig. 8 – Dente 16 com raiz amputada

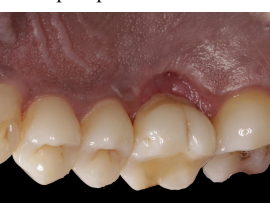

Fig. 9 – Controlo após 45 dias da AR

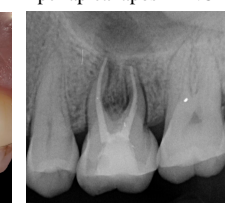

Fig. 10 Radiografia periapical de controlo após 45 dias

Discussão/Conclusão

Perante a situação anteriormente descrita o clínico pode optar, entre várias opções de tratamento, pela amputação radicular ou a remoção do dente e futura colocação de um implante, uma vez que as taxas de sobrevivência atingem valores de 96,8% e de 97,0% respetivamente (Fugazzotto, 2001). As taxas de sobrevivência a longo prazo chegam a valores de 93% após um follow-up de 10 anos (Carnevale et al., 1998). As taxas de insucesso podem ser influenciadas pela idade do paciente (Da-Yo et al., 2003), variando da maxila para a mandíbula (Langer et al., 1981 e Derks et al., 2018). O prognóstico pode ainda ser diferente dependendo da raiz amputada (Park et al., 2009). Os principais motivos de insucesso, que levam a uma futura extração dentária estão principalmente relacionados com complicações endodônticas, fraturas radiculares, caries e com uma menor percentagem à recorrência da doença periodontal (Park et al., 2009 e Huynh-Ba et al., 2009).

A amputação radicular é um procedimento previsível e deve ser considerada como uma modalidade de tratamento conservadora para dentes multi-radulares que apresentem perdas ósseas com envolvimento da furca.

Palavras-Chave: Periodontal therapy; Root-resective therapy; Root resection; Root amputation; Furcation involvement
Referências Carnevale, G., Pontoriero, di Febo, G. (1998). Long-term effects of root-resective therapy in furcation-involved molars. A 10-year longitudinal study. *J Clin Periodontol*, 25, pp. 209-14; Da-Yo, Y. et al. (2003). Factors Affecting Treatment Decisions and Outcomes of Root-Resected Molars: A Nationwide Study. *J Clin Periodontol*, 84(1), pp. 1528-35; Derks, H. et al. (2018) Retention of molars after root-resective therapy: a retrospective evaluation of up to 30 years. *Clin Oral Investig*, 22(3) pp. 1327-1335; Fugazzotto, P. (2001). A Comparison of the Success of Root Resected Molars and Molar Position Implants in Function in a Private Practice: Results of up to 15- Plus Years. *J. Periodontol*, 72(8), pp.1113-23; Huynh-Ba, L. et al. (2009). The effect of periodontal therapy on the survival rate and incidence of complications of multirooted teeth with furcation involvement after an observation period of at least 5 years: a systematic review. *J Clin Periodontol*, 36(2), pp.164-76; Langer, B. et al. (1981). An evaluation of root resections. A ten-year study. *J. Periodontol*, 52(12), pp.719-22; Park, SH. et al. (2009). Factors Influencing the Outcome of Root-Resection Therapy in Molars: A 10-Year Retrospective Study. *J. Periodontol*, 80(1), pp.32-40.