



# NECROSE PULPAR ASSOCIADA A TERAPIA ORTODÔNTICA COM INVISALIGN®, CASO CLÍNICO

C. D. Mendonça<sup>1,2,3</sup>, A. D. Mata<sup>1,2,3</sup>

1 – Clínica Hugo Madeira - Estética e Implantologia Avançada, Av. Casal Ribeiro, Nº50, 1000-093, Lisboa, Portugal

2 – Smart Science - Practice Based Research, Av. Casal Ribeiro, Nº50, 1000-093, Lisboa, Portugal

3 – Grupo de Biologia e Bioquímica Oral, LIBPhys-FCT UID/FIS/04559/2013, Faculdade de Medicina Dentária, Universidade de Lisboa, 1649-003, Lisboa, Portugal

## INTRODUÇÃO E OBJETIVOS

Forças ortodônticas excessivas podem causar danos pulpares, nomeadamente necrose<sup>1</sup>. Os alinhadores são uma técnica ortodôntica recente, confortável e supostamente segura com uma incidência de utilização crescente<sup>2</sup>. Contudo, a literatura referente às suas possíveis consequências nefastas são escassas. Neste póster, apresentamos um relato clínico de necrose pulpar com grande probabilidade de associação ao uso de Invisalign®.

## DESCRIÇÃO DO CASO CLÍNICO

Paciente do sexo masculino, 34 anos, em tratamento com o sistema de alinhadores Invisalign® noutra clínica. Refere dor espontânea e aumento de pressão no dente 11, sem antecedentes traumáticos nem sinais clínicos e radiográficos de lesão de cárie ou restauração extensa e/ou debordante. Dente com alteração de cor (acizentado).

**Diagnóstico clínico:** necrose pulpar com periodontite apical aguda do 11.

**Plano de Tratamento:** pulpectomia e obturação canalar do 11 e sessões de branqueamento interno.

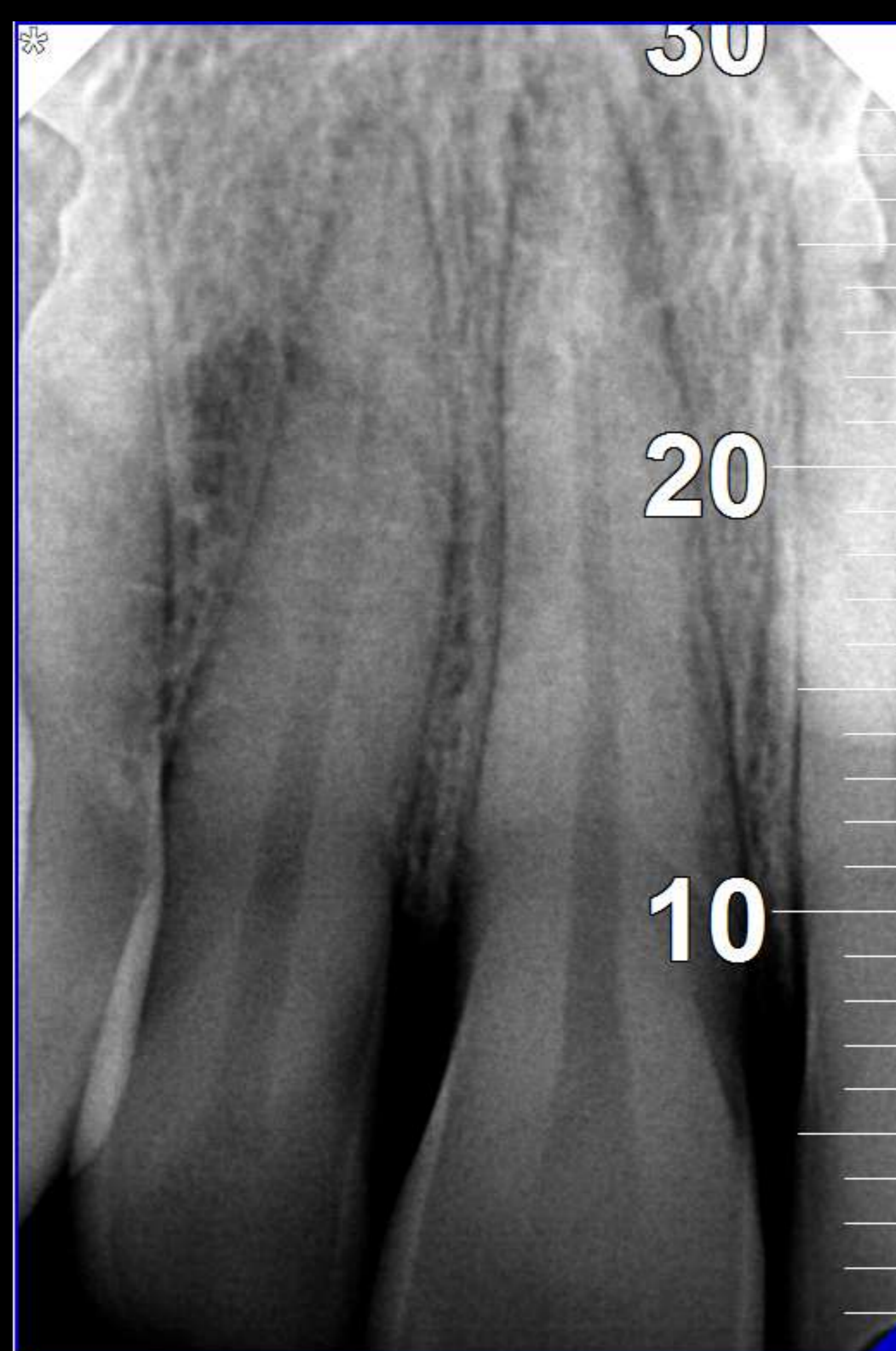

Imagem 1 – Radiografia inicial.

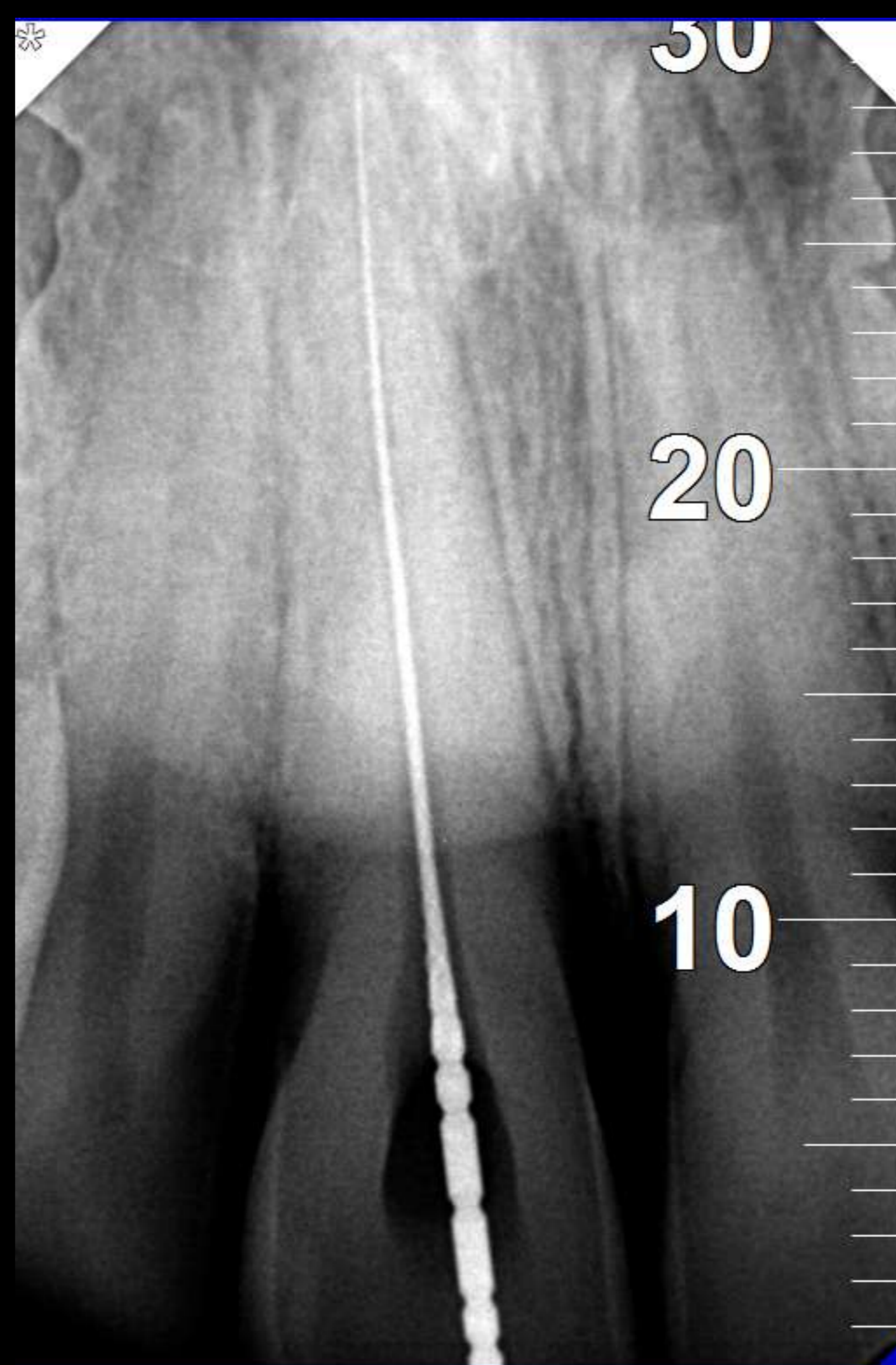


Imagem 2 – Odontometria.

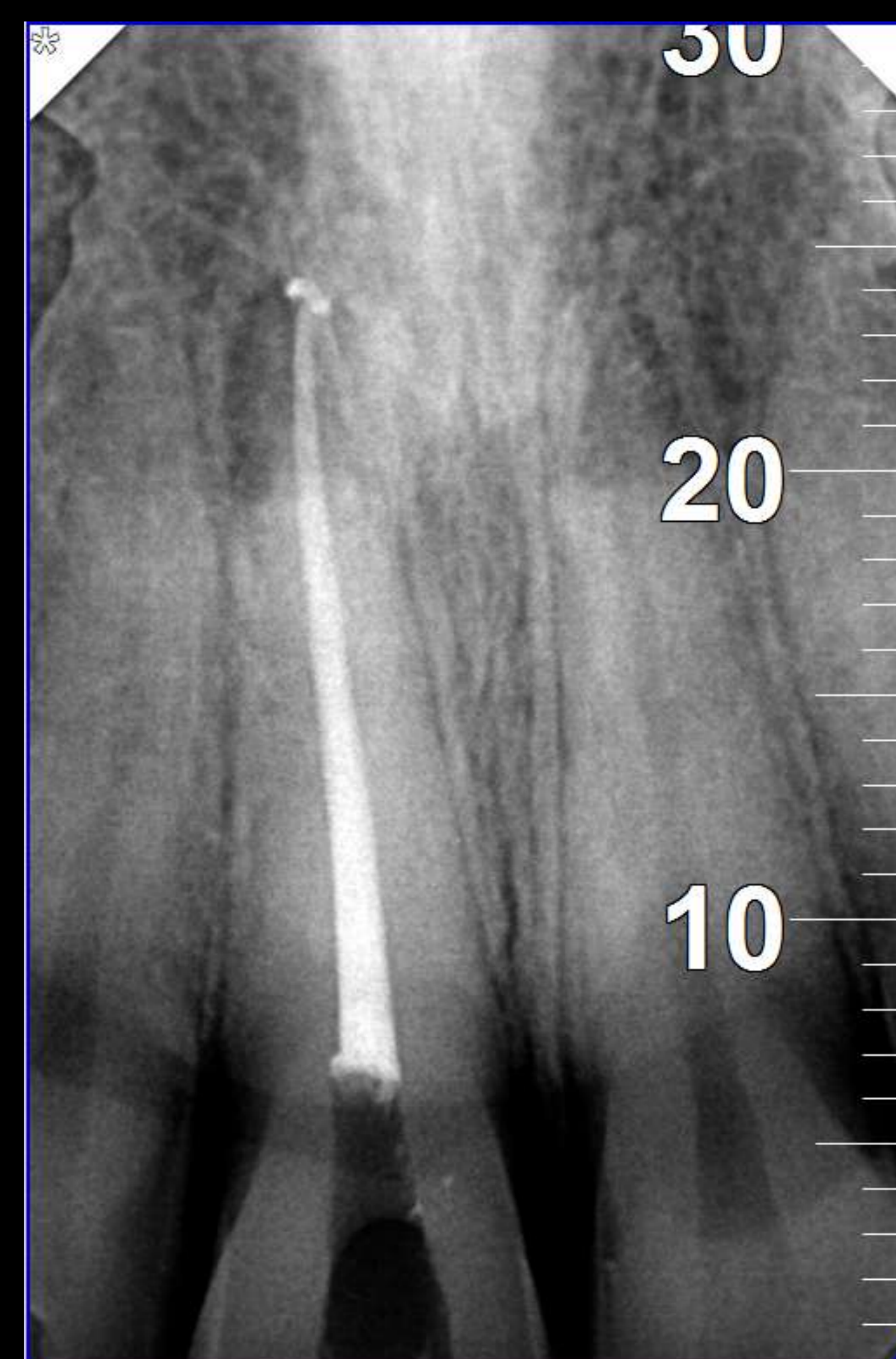

Imagem 3 – Radiografia final.

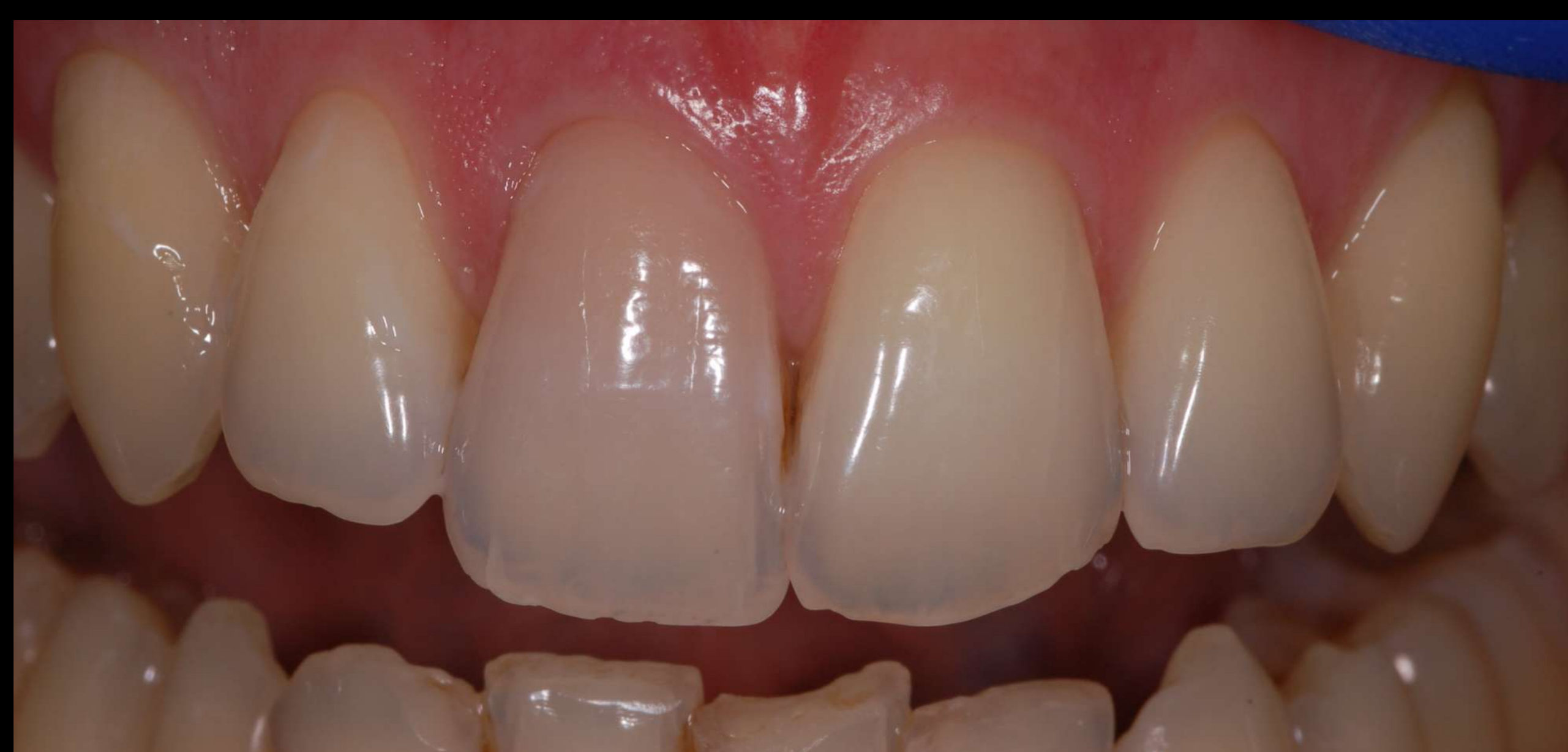

Imagem 4 – Fotografia intra-oral inicial.

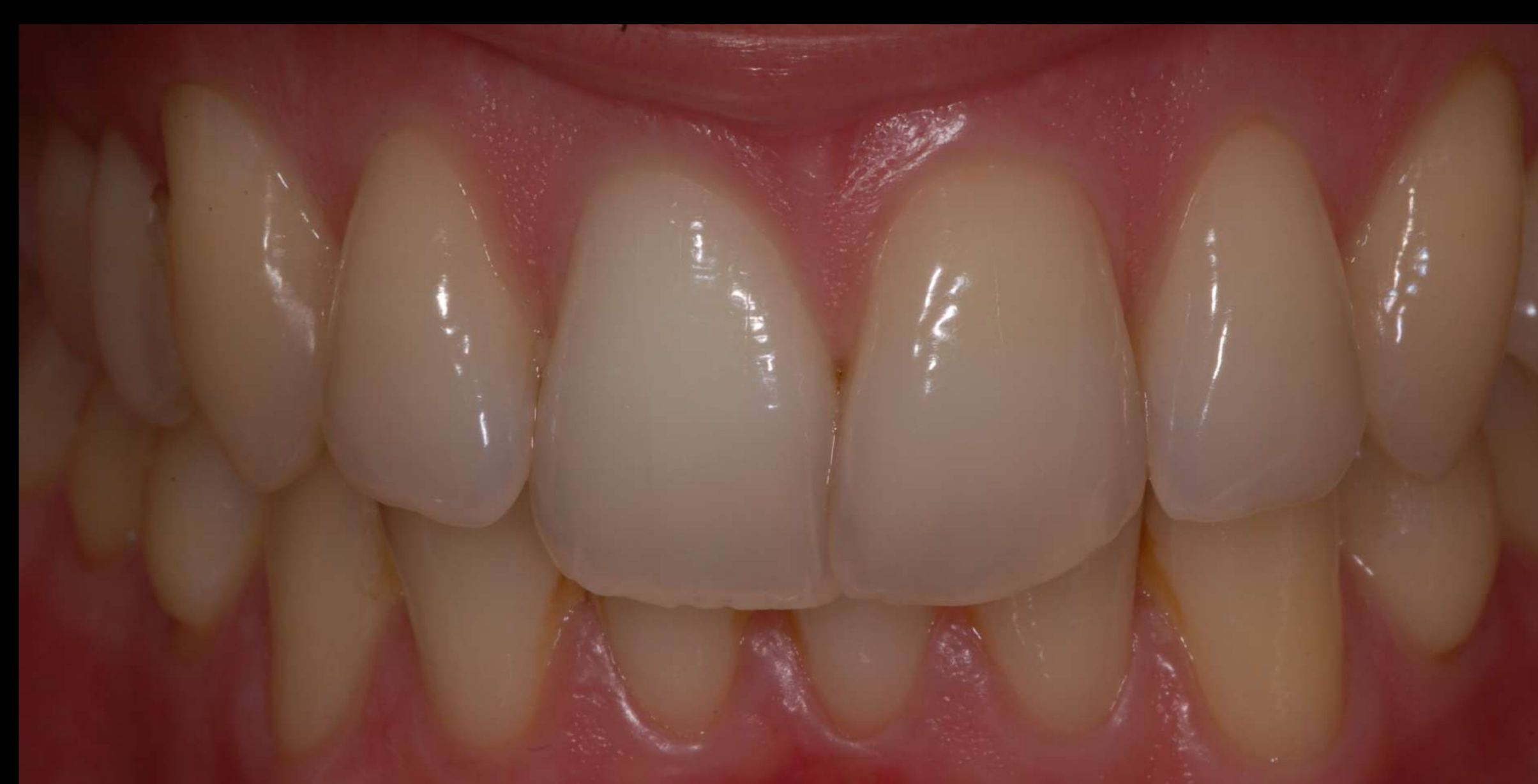

Imagem 5 – Fotografia intra-oral final após sessão de branqueamento interno.

## DISCUSSÃO E CONCLUSÃO

O pós-operatório ocorreu dentro dos limites normais, com eliminação da sintomatologia inicial. A alteração cromática regrediu, como consequência do branqueamento interno com Opalescence® Endo. Não existe evidência científica que comprove que o tratamento ortodôntico com Invisalign® esteja relacionado com alterações pulpares, mas dada a anamnese, neste caso a resultante de diagnóstico clínico foi que a vitalidade pulpar ficou comprometida ou pela força aplicada no movimento dentário pelo sistema de alinhadores ou pelo uso indevido do mesmo por parte do paciente.

Neste contexto, são necessários estudos que consigam avaliar esta relação causa-efeito.

## REFERÊNCIAS

- Hamilton, R. S., & Gutmann, J. L. (1999). Endodontic-orthodontic relationships: a review of integrated treatment planning challenges. *International Endodontic Journal*, 32(5), 343–360. (doi:10.1046/j.1365-2591.1999.00252.x)
- Rossini, G., Parrini, S., Castorforio, T., Deregibus, A., & Debernardi, C. L. (2015). Efficacy of clear aligners in controlling orthodontic tooth movement: A systematic review. *The Angle Orthodontist*, 85(5), 881–889. (doi:10.2319/061614-436.1)