

INTRODUÇÃO

Uma fístula pode ser definida como um trajeto anormal entre dois compartimentos anatómicos ou entre um compartimento/órgão interno e a superfície corporal. Logo, uma fístula oro-cutânea consiste numa comunicação patológica entre a cavidade oral e a pele. São várias as possíveis causas para a sua ocorrência: patologia salivar, neoplasias malignas, lesões císticas odontogénicas/não odontogénicas, implantes dentários não osteointegrados, periodontite apical crónica- constituindo esta última a principal causa para o seu desenvolvimento. O processo crónico evolui lentamente através do osso alveolar esponjoso, seguindo o caminho de menor resistência até perfurar a placa cortical, espalhando-se pelos tecidos moles circundantes e entrando em erupção na pele. Cerca de 80% dos casos de fístulas oro-cutâneas ocorrem na mandíbula, sendo a fistulização dos molares/pré-molares preferencialmente para o corpo da mandíbula e a dos incisivos/caninos para o mento.

DESCRIÇÃO DO CASO CLÍNICO

HISTÓRIA CLÍNICA

- Sexo masculino, 65 anos
- Referenciado pelos CSP por **abscessos dentários de repetição e fístula cutânea**
- Odontofobia**

ANTECEDENTES

- Eritema nodoso
- Fumador
- Sem alergias medicamentosas

EXAME FÍSICO

- Múltiplos dentes extensamente cariados
- formação nodular, de consistência duro-elástica, **exibindo descarga purulenta** à palpação dos tecidos adjacentes

PROPOSTA TERAPÉUTICA

- 1º Tempo** – exodontia de todas as peças dentárias remanescentes em regime de **ambulatório, sob anestesia geral**
- 2º Tempo** – fistulectomia em regime **ambulatório, sob anestesia local**

DISCUSSÃO E CONCLUSÕES

O diagnóstico de um trajeto fistuloso no contexto de uma infecção odontogénica pode por vezes constituir um desafio. As lesões cutâneas nem sempre surgem em estreita proximidade com a infecção subjacente, e apenas cerca de 50% dos doentes se recordam de uma correlação temporal entre o seu desenvolvimento e uma dor de origem odontogénica. Muitos doentes procuram cuidado médicos de outras especialidades (dermatologia, cirurgia geral...) uma vez que as lesões cutâneas podem mimetizar outras entidades. Tal atrasa o seu atempado e correto diagnóstico e tratamento, sendo submetidos por vezes a procedimentos fúteis ou desnecessários. A ocorrência de fístulas oro-cutâneas pode ser fonte de desconforto considerável para os doentes, quer pela descarga contínua de conteúdo purulento e/ou de saliva, quer pelo compromisso estético que acarreta. O tratamento de primeira linha deve passar pela remoção do foco infeccioso. Nos casos em que existe uma cicatrização aberrante ou que, pela cronicidade do processo, o trajeto fistuloso se torna fibrosado e fonte de queixas, está indicada a realização de fistulectomia, tal como foi preconizado neste caso.

REGISTO FOTOGRÁFICO

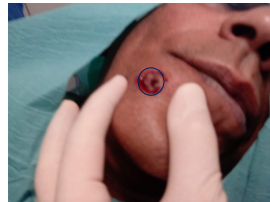

FIG.1 – vista macroscópica da fístula

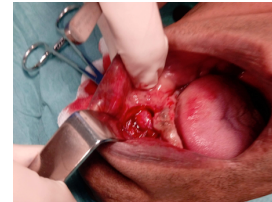


FIG.2 – disseção/individualização do trajecto fistuloso (vista A)

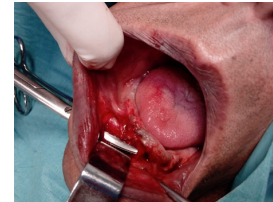

FIG.3 – disseção/individualização do trajecto fistuloso (vista B)

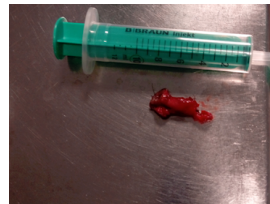

FIG.4 – vista macroscópica da peça

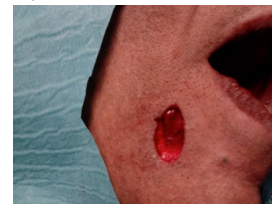


FIG.5 – aspecto inicial da ferida operatória (vista extra-oral)

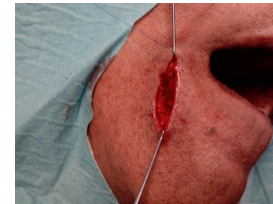

FIG.6 – sutura por planos (pormenor da sutura intradérmica)

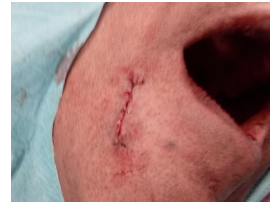

FIG.7 – encerramento sem tensão dos bordos

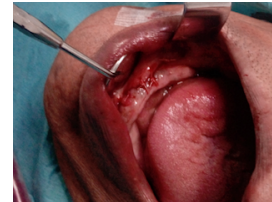

FIG.8 – aspecto intra-oral da ferida operatória

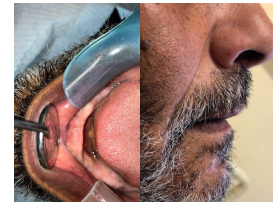

FIG.9 – controlo aos 2 meses (completa cicatrização dos tecidos)

BIBLIOGRAFIA

