

# Anomalias dentárias em doentes com fenda lábio-palatina: a propósito de um caso clínico

Joaquim Ferreira<sup>1</sup>, Pedro Santos<sup>1</sup>, Cristina Moreira<sup>2</sup>, Rafaela Vaz<sup>2</sup>, Rita Martins<sup>1</sup>, Joana Alves<sup>1</sup>

<sup>1</sup>Serviço de Estomatologia Centro Hospitalar Universitário São João | <sup>2</sup>Serviço de Estomatologia Centro Hospitalar Vila Nova de Gaia

## INTRODUÇÃO

- As fendas labiais e/ou palatinas são malformações congénitas que ocorrem em períodos embrionários diferentes e que acarretam uma série de sequelas que podem acompanhar o indivíduo por toda a vida.
- Ocorrem em virtude da falta de fusão entre os processos faciais embrionários e os processos palatinos, apresentando etiologia multifatorial.
- As anomalias dentárias são frequentes, sendo a sua maior incidência na maxila. Estas, podem afetar os dentes decíduos e permanentes, manifestando-se por alterações de tamanho, forma, número, estrutura e cronologia de erupção.

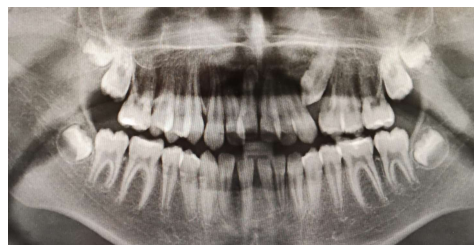

Fig.1: Ortopantomografia.

## CASO CLÍNICO

### Anamnese

- ♀, 10A
- Recorreu à consulta de Odontopediatria por alterações da erupção dentária.

### Exame Objetivo

- Incisivos laterais superiores palatinizados, duplicação do canino superior direito (1.3 e 1.3' na arcada), 2.3 na arcada, freio labial inferior e lingual curtos a condicionar recessão gengival do 5º sextante e discreta anquiloglossia.

### Ortopantomografia (Fig 1)

- Identifica-se outro canino (2.3') incluso em posição oblíqua e ainda um dente supranumerário incluso na linha média correspondendo a um *mesiodens*.

### Tomografia computadorizada (Fig. 2, 3 e 4)

- Observa-se uma projeção da apófise alveolar esquerda, com revestimento mucoso e a condicionar eventual fenda vestigial.
- Não se objetivou imagem compatível com comunicação oronasal, embora a cortical correspondente ao pavimento das cavidades nasais fosse reduzida.

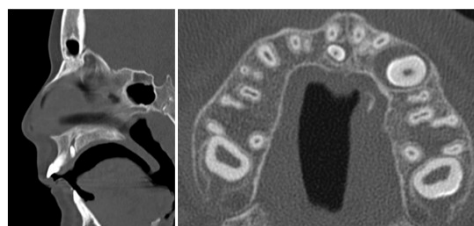


Fig.2: Mesiodens.

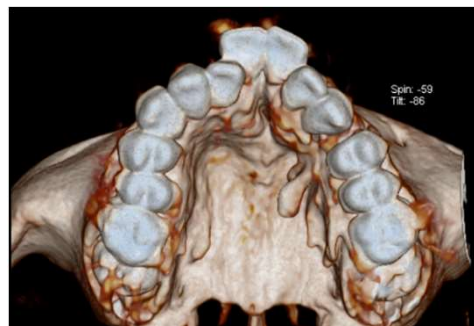


Fig.3: Projeção da apófise alveolar esquerda (reconstrução 3D).

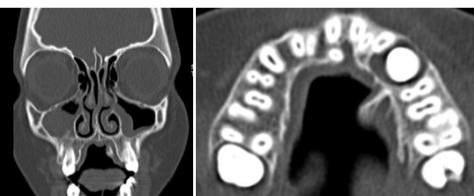

Fig.4: Projeção da apófise alveolar esquerda.

## DISCUSSÃO E CONCLUSÕES

- Pretendemos, fazer uma revisão das possíveis anomalias que podem surgir em doentes com fenda lábio-palatina, como agenesias dentárias ou dentes supranumerários, sendo o seu conhecimento fundamental para o planeamento do tratamento.
- Neste caso clínico, realça-se a importância de uma avaliação intra e extra-oral rigorosa por todos os profissionais da saúde oral.