

## INTRODUÇÃO

A ortodontia interceiva permite através do adequado diagnóstico e intervenção precoce, restringir a progressão e desenvolvimento de más oclusões do complexo dento-alveolar e/ou esquelético.<sup>1</sup> A discrepância dento-alveolar negativa, em pacientes na fase de dentição mista, apresenta uma elevada prevalência e requer procedimentos ortodónticos interceivos que proporcionem a obtenção de espaço.<sup>1</sup> As extrações seriadas são uma opção de tratamento preventivo, seguindo uma sequência programada de exodontias. Quando realizadas no período de tempo adequado, direcionam e controlam a posição dos dentes permanentes, ainda por erupcionar, nomeadamente os caninos maxilares.<sup>1,2</sup> Estes dentes apresentam maior frequência de inclusão, ocorrem 2 a 3 vezes mais no sexo feminino e em 60-80% dos casos encontram-se por palatino.<sup>2</sup> O objetivo desta abordagem terapêutica é evitar ou minimizar a probabilidade de inclusão dentária, assim como reduzir a duração e complexidade do tratamento ortodóntico.

## DESCRIÇÃO DOS CASOS CLÍNICOS

Os casos clínicos apresentados, ilustram duas sequências distintas de extrações programadas, que visam essencialmente prevenir a inclusão do canino superior permanente.

**CASO CLÍNICO 1:** Numa criança do género masculino, com 10 anos e 9 meses de idade, procedeu-se à exodontia em tempo útil dos dentes 53 e 63, seguida de exodontia de 54, 64. Após este ato médico, verificou-se que os dentes permanentes, seguiram o seu trajecto eruptivo até ao plano de oclusão.

**CASO CLÍNICO 2:** Numa criança do género feminino, com 9 anos de idade, procedeu-se à exodontia em tempo útil dos dentes 53 e 63, seguida de exodontia de 54, 64 e, posteriormente, dos dentes 14, 24. Neste caso, houve a necessidade de proceder à extração dos dois primeiros pré-molares superiores por falta de espaço severa na arcada dentária.

### CASO CLÍNICO 1

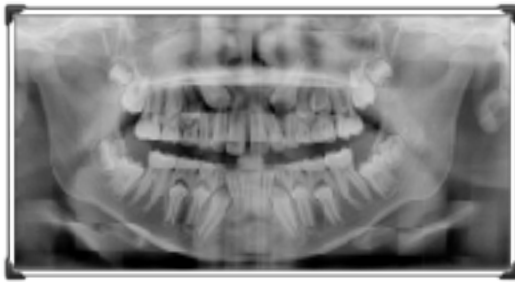

Figura 1 - Ortopantomografia inicial.

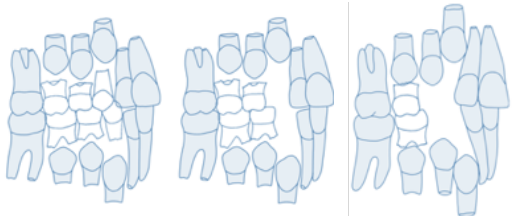


Figura 2 - Protocolo de extrações seriadas: canino decíduo, 1º molar decíduo. Adaptado de Proffit et al. (2007)<sup>1</sup>.

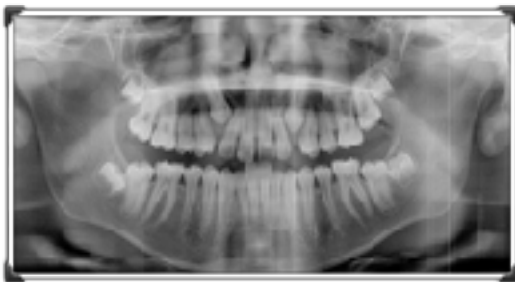

Figura 3 - Ortopantomografia final.

### CASO CLÍNICO 2

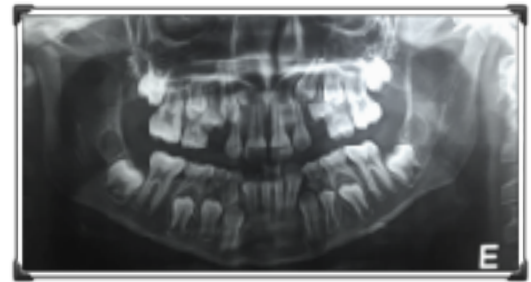


Figura 4 - Ortopantomografia inicial.

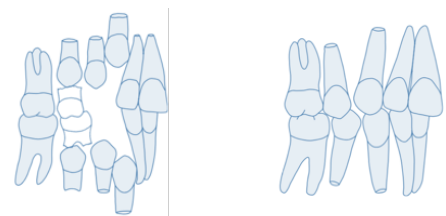


Figura 5 - Protocolo de extrações seriadas: canino decíduo, 1º molar decíduo e 1º pré-molar permanente. Adaptado de Proffit et al. (2007)<sup>1</sup>.

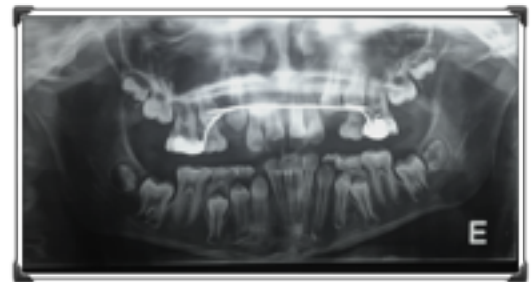


Figura 6 - Ortopantomografia final.

## DISCUSSÃO

Em casos onde se verifique apinhamento dentário severo no período de dentição mista, o protocolo terapêutico de extração de dentes decíduos e/ou permanentes, é indicado.<sup>1-3</sup> No entanto, caso não se proceda a uma segunda fase de tratamento com aparatologia fixa, o alinhamento ideal, a posição radicular, a sobremordida e o encerramento do espaço geralmente não se conseguem concretizar.<sup>1</sup> As extrações programadas apresentam como enorme vantagem a prevenção da inclusão dos caninos permanentes, desde que realizadas no período adequado e devidamente complementadas por radiografias periapicais para monitorizar o trajeto eruptivo.<sup>1-2,4</sup> Além disso, também permitem a redução do tempo de tratamento ortodóntico numa fase posterior.<sup>1</sup>

## CONCLUSÃO

**As extrações seriadas, efetuadas de forma a evitar a impaction dentária de dentes permanentes, sobretudo do canino superior, revelaram-se eficazes quando realizadas numa fase precoce. Nos dois casos apresentados, o recurso a estas sequências de extrações dentárias preveniu a tração ortodóntica, ou a extração, do canino superior possibilitando a sua erupção espontânea.**

### Bibliografia

1. Bennett, F. et al. Extrações seriadas. FAPF, 2018; 8(2): 1-7.
2. Filho, O. et al. Programa de Extrações Seriadas: Uma Visão Ortodóntica Contemporânea. R Dental Press Ortodon Ortop Facial, 2001; 6(2): 91-108.
3. Proffit, W. & Fields, H. Ortodontia contemporânea. 3ª edição, 2007.
4. Graber, Lee W. Vig., Katherine W. L. Vanarsdall, Robert L. Ortodontia: Princípios e Técnicas Atuais. Elsevier Brasil, 5ª edição, 2012.