

Daniela Rôlo 1, Manuel Guedes 2, Fernando Milheiro 3, Ana Teresa Carapenha 4, Francisca Castro Lopes 5, Rui Moreira 6

1, 2, 3, 4 - Internos de Formação Específica em Estomatologia do Centro Hospitalar do Porto; 5 - Assistente Hospitalar Graduado de Estomatologia do Centro Hospitalar do Porto

Dr. Alfredo Figueiredo Dias - Director do Serviço de Cirurgia Maxilo-Facial e Estomatologia do Centro Hospitalar do Porto

Introdução

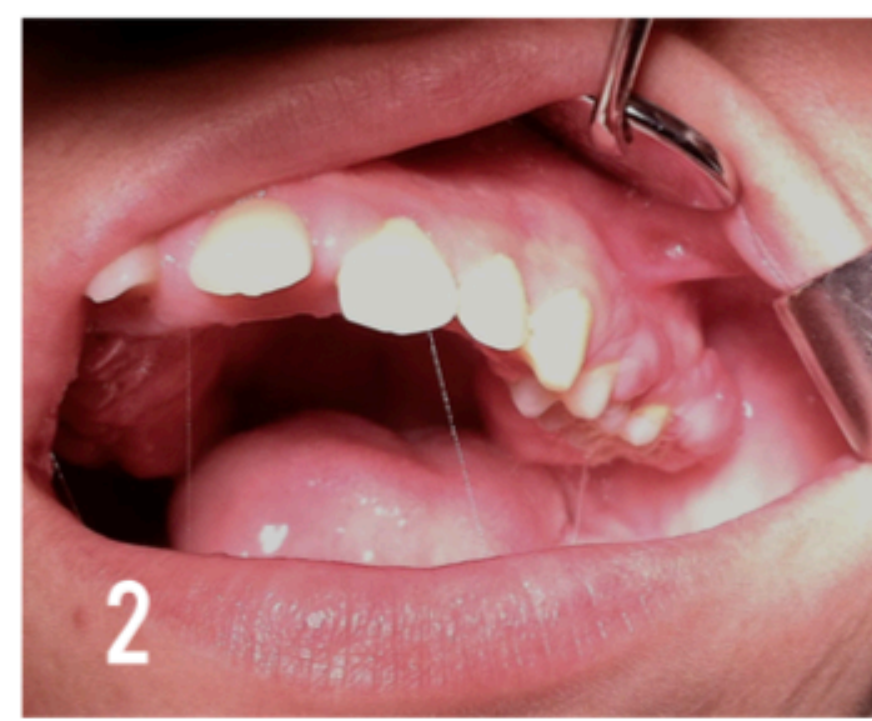
- A hiperplasia gengival, de etiologia multifactorial, consiste num crescimento anormal dos tecidos gengivais. O seu tratamento, variável consoante a causa, deve incluir medidas profiláticas locais para minimizar os efeitos inflamatórios e/ou sistémicos mas também alguns procedimentos cirúrgicos.
- A Neurofibromatose (NF), inclui um grupo de distúrbios genéticos autossómicos dominantes caracterizados por múltiplas lesões cutâneas e tumores do sistema nervoso central e periférico. Apesar de infrequente, o envolvimento gengival na NF1 não pode ser desvalorizado. Esta doença pode provocar uma hiperplasia gengival generalizada e difusa que, para além do desconforto local, apresenta um potencial para complicações neurológicas e transformação maligna (5%). Altos índices de placa bacteriana, hemorragia gengival e perda de inserção, são as manifestações periodontais mais frequentes nestes doentes.
- Os neurofibromas podem ser removidos a partir da remoção cirúrgica simples, dermoabrasão e laser de dióxido de carbono, sendo os dois últimos mais utilizados sem lesões de grande extensão.
- Este trabalho pretende apresentar um caso de hiperplasia gengival num contexto de Neurofibromatose tipo 1 (NF1) com compromisso estético, em que se realizou a excisão de lesões através de dois diferentes métodos: excisão cirúrgica a frio e através de laser de CO2.

Descrição do Caso Clínico

- Doente de 17 anos, do género feminino, com antecedentes de NF1, referenciada à consulta de Estomatologia por apresentar hiperplasia gengival nodular generalizada, de consistência fibrosa, indolor e aumento das papilas fungiformes da língua, com vários anos de evolução.
- Com base na história, achados clínicos e exame histológico foi feito o diagnóstico de hiperplasia gengival no contexto da NF1
- De forma a promover a componente estética e a melhoria no controle da saúde periodontal, realizou-se gengivectomia com bisturi, ao nível dos molares superiores do 2º quadrante.
- Por se ter apresentado como uma técnica difícil pela localização e hemorragia associada, realizou-se no mês seguinte, vaporização com laser pulsado de CO2, na gengiva palatina dos molares do 1º quadrante

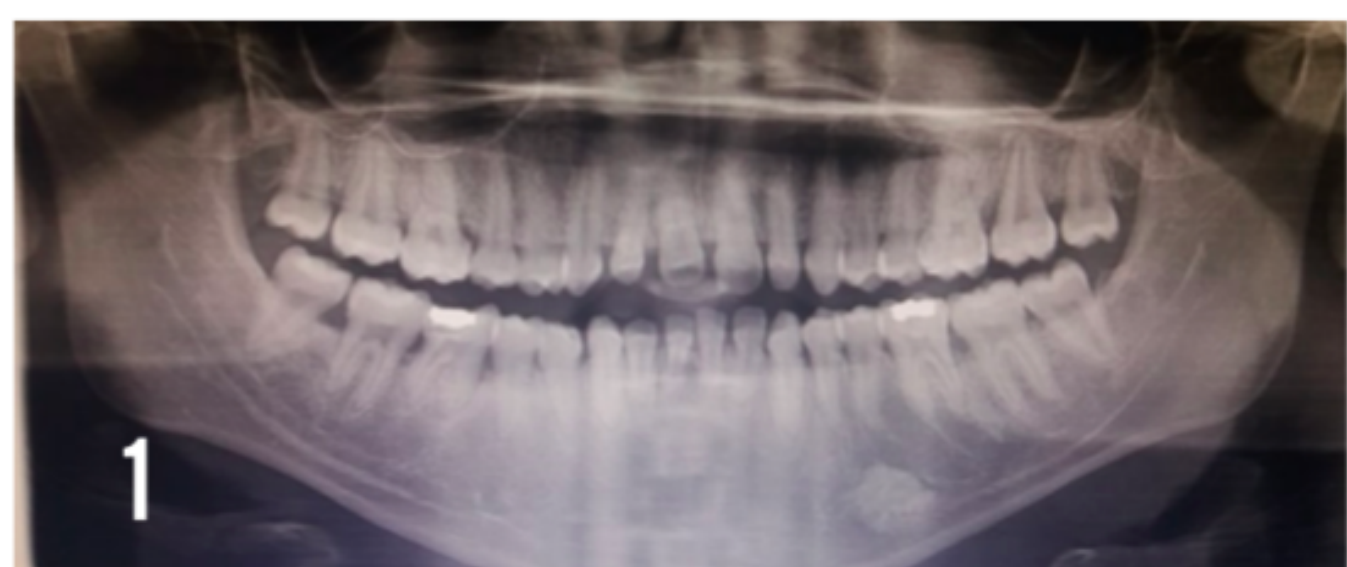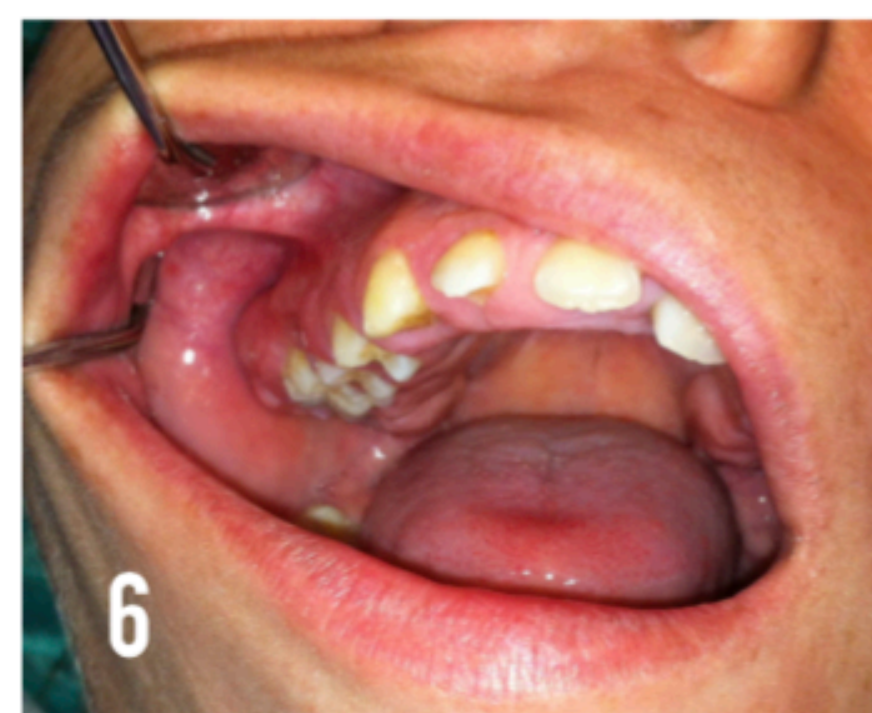


Figura 1 - Ortopantomografia

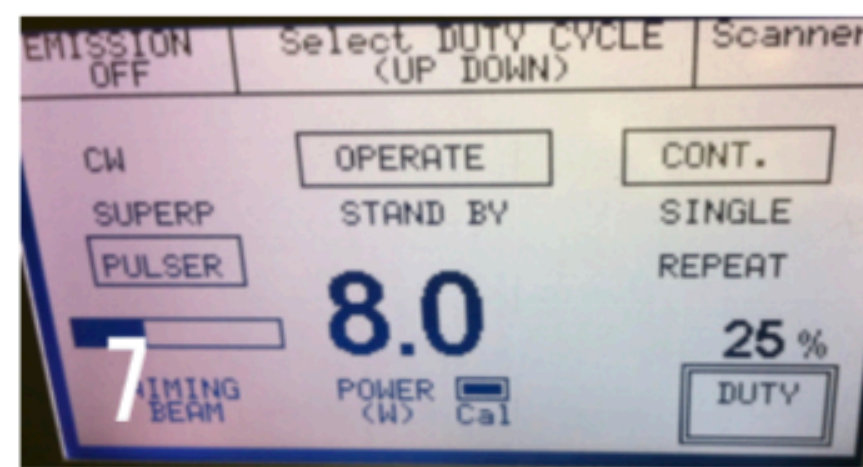

Figuras 2, 3, 4, 5 - Gengivectomia de lesões hiperplásicas da gengiva aderida dos molares do 2º quadrante com recurso a lâmina de bisturi nº15; pós-operatório de 1 e 2 meses

- Recentemente, foi proposta para laserterapia sob anestesia geral para gengivectomia dos quatro quadrantes tendo, entretanto, recusado o procedimento por se encontrar satisfeita com os resultados obtidos.



Figuras 6, 7, 8, 9, 10 - Gengivectomia de lesões hiperplásicas da gengiva aderida dos molares do 1º quadrante com recurso laser pulsado de CO2; pós-operatório de 1 mês



Discussão e Conclusões

- Não existe uma cura para a NF1 e o seu tratamento é direccionado no sentido da prevenção e controlo das complicações associadas.
- Os neurofibromas podem ser removidos a partir da remoção cirúrgica simples, dermoabrasão e laser de dióxido de carbono, sendo os dois últimos mais utilizados em lesões de grande extensão.
- Anteriormente considerava-se que a cirurgia convencional poderia favorecer a transformação maligna, contudo, com escassa evidência científica do mesmo. Ainda assim, a intervenção cirúrgica nem sempre é recomendada pela dificuldade na remoção total das lesões. Contudo, a sua remoção subtotal pode resolver alguns dos problemas funcionais e estéticos associados, mesmo que apenas parcialmente.
- A utilização de laser de CO2 para procedimentos cirúrgicos tem apresentado na literatura diversas vantagens em relação à excisão cirúrgica convencional, nomeadamente: melhor hemostase e recuperação morfológica e funcional (apesar de mais lenta), menor taxa de complicações, permite a realização de biópsias e de procedimentos sem anestesia geral.
- Alguns estudos referem menor edema e dor no pós-operatório mas não apresentam evidência científica conclusiva. Por outro lado, na utilização do laser perde-se a sensibilidade táctil e de profundidade do procedimento.

- A ablação e vaporização com CO2 (método utilizado), só deve ser realizada em áreas em que foram previamente realizadas biópsias. Apresenta maiores vantagens em lesões de maior extensão confinadas ao epitélio e submucosa superficial ou em áreas anatómicas em que a excisão cirúrgica poderia comprometer estruturas adjacentes.

- No caso apresentado, a utilização do laser de CO2 demonstrou-se mais simples, rápida e com maior conforto para a doente, principalmente pelo controlo hemorrágico durante o procedimento. A cicatrização dos tecidos também se demonstrou de melhor qualidade, contudo, mais morosa e associada a maior sensação dolorosa, contrariando os resultados descritos em alguns estudos.

- É igualmente importante referir que o volume de tecido excisado na região submetida ao laser foi menor, podendo limitar a escolha deste procedimento.

- Podemos, assim, concluir que, pelo nível de conforto do operador e do doente, o laser de CO2 pode ser recomendado na cirurgia oral para a excisão de lesões de tecidos moles em doentes seleccionados.

Referências Bibliográficas

1. Javed, Fawad et al. Oral manifestations in patients with neurofibromatosis type - 1: A comprehensive literature review. Critical reviews in oncology/hematology, 2014
2. Neville, Brad W., Douglas D. Damm, Carl M. Allen, and Angela C. Chi. Oral and Maxillofacial Pathology. Fourth edition. St. Louis, Missouri: Elsevier, 2016
3. CunhaKS, BarbozaEP, DiasEP, OliveiraFM. Neurofibromatosis type 1 with periodontal manifestation. A case report and literature review. Br Dent J 2004; 196:457-60
4. Carranza FA, Hogan EL. Gingival enlargement. In: Newman MG, Takei H, Klokkevoeld P, Carranza FA. Carranza's clinical periodontology. 10th ed. Philadelphia: Saunders; 2006. p. 373 - 905.
5. R.N. Wlodawsky, R.A. Straus. Intraoral laser surgery. Oral Maxillofacial Surg Clin N Am 16 (2004) 149-163