

Introdução

O tratamento *Gold-standard* da fenda palatina é o enxerto secundário com osso autógeno. A estabilidade do enxerto ósseo depende do encerramento da comunicação oro-nasal. Pacientes que apresentam defeitos de grandes dimensões e/ou a presença de tecido cicatricial, o encerramento através do tecido mucoso adjacente é difícil, sendo nestes casos, advogada a utilização de um retalho à distância. O objetivo deste trabalho é relatar um caso clínico de um paciente portador de fenda lábio palatina que foi sujeito a uma cirurgia de retalho à distância.

Descrição do Caso Clínico

Paciente com 17 anos do sexo masculino, portador de fenda lábio palatina bilateral, apresentou-se à consulta do Instituto de Ortodontia da Faculdade de Medicina da Universidade de Coimbra com recorrência da comunicação oro-nasal após diversas cirurgias de enxerto ósseo. Com o intuito de superar a imprevisibilidade do encerramento pelo tecido mucoso adjacente, o paciente foi submetido a um enxerto com retalho de língua aos 18 anos. Verificou-se o total recobrimento da fenda com tecido mucoso sem necrose associada, o que permitiu melhorar a função e a qualidade de vida do doente. Adicionalmente, este resultado irá contribuir para o aumento da previsibilidade do enxerto ósseo futuro.

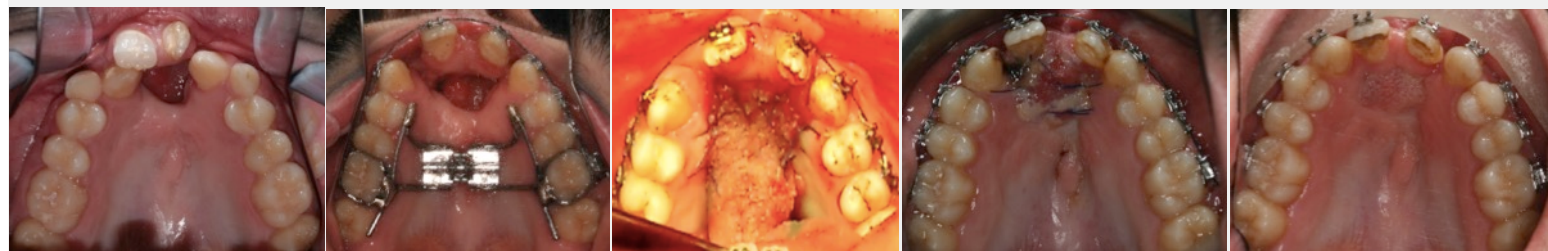


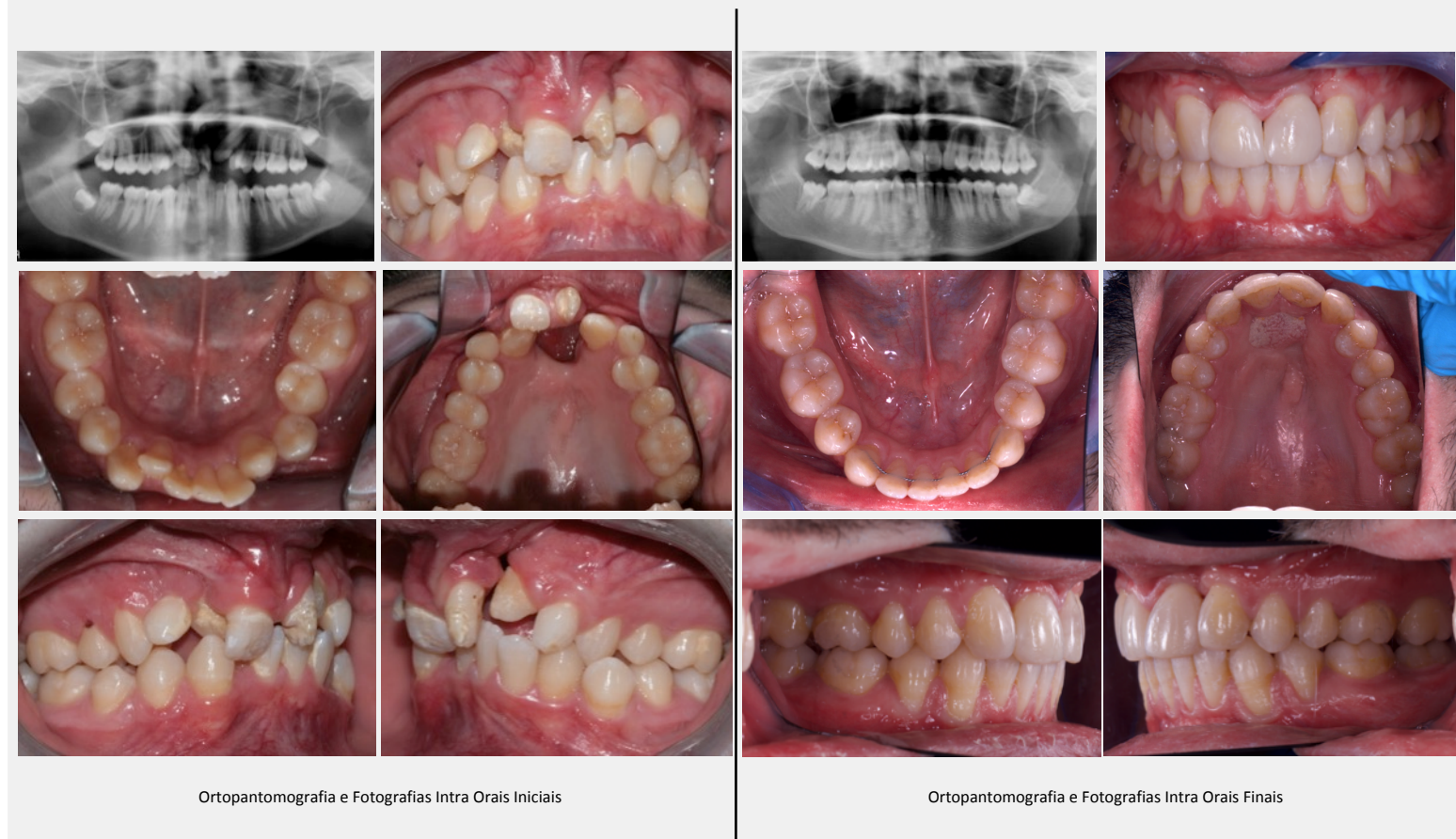Fig. 1- Fotografia Oclusal Inicial

Fig. 2- Fotografia Oclusal Pós-Expansão Dento-Suportada

Fig. 3- Fotografia oclusal após cirurgia de retalho da língua

Fig. 4- Fotografia oclusal após 2 semanas do retalho da língua

Fig. 5- Fotografia oclusal após 2 anos do retalho da língua



Ortopantomografia e Fotografias Intra Oraís Iniciais

Ortopantomografia e Fotografias Intra Oraís Finais

Discussão

O enxerto de língua é uma opção de tratamento que pode ser usado na reconstrução do palato, principalmente quando se verifica a persistência de comunicação oro-nasal. Este procedimento previne futuras infecções, aumentando a previsibilidade de um enxerto ósseo numa fase posterior. Desta forma, esta técnica deve ser utilizada quando não é possível um enxerto de tecido mucoso local simples.

Conclusão

Após o enxerto verificou-se o encerramento da comunicação oro-nasal, o que também permitiu uma melhoria significativa na qualidade de vida do doente.

Bibliografia

