



mabc Cardoso@ucp.pt

Miguel Agostinho Cardoso^{1,2}, Filipe Miguel Araújo¹, Rita Noites^{1,2}

¹Faculdade de Medicina Dentária da Universidade Católica Portuguesa

²Centro de Investigação Interdisciplinar em Saúde (CIIS) – Viseu da Universidade Católica Portuguesa

INTRODUÇÃO

Os pré-molares mandibulares são frequentemente constituídos por uma raiz e um canal, no entanto devemos estar alerta para a possibilidade de prevalência de variabilidades anatómicas.¹ O diagnóstico por imagem é fulcral para a realização de um bom plano de tratamento. O CBCT tem vindo a assumir uma crescente utilidade na identificação de diferentes variabilidades anatómicas.² A magnificação permite que a abordagem a câmaras pulpares calcificadas e deteção de canais radiculares apresente uma maior previsibilidade.³

DESCRIÇÃO DO CASO CLÍNICO

Paciente do sexo masculino, com 67 anos, compareceu na consulta de Endodontia na Clínica Dentária Universitária da Universidade Católica Portuguesa em Viseu encaminhado para ajuda no acesso aos canais radiculares dos dentes 44 e 45 que apresentavam a câmara calcificada. Após confirmação do diagnóstico e análise da ortopantomografia (Fig.1) decidiu-se realizar um CBCT no qual se observou que as raízes dos dentes 44 e 45 apresentavam uma forma anatómica invulgar (Fig. 2 e 3). Com o auxílio do microscópio e pontas ultrassónicas, procedeu-se à deteção da entrada canal dos dois canais de cada dente e procedeu-se ao tratamento endodôntico, realizando o preparo canal com o sistema Reciproc Blue[®] no dente 45 (Fig.4) e TruNatomy[®] no dente 44 (Fig.5). De seguida procedeu-se à obturação recorrendo a várias técnicas e posterior reabilitação com duas coroas de zircónia (Fig.6 e 7).

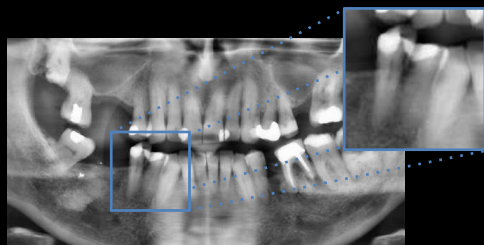


Fig. 1 – Ortopantomografia

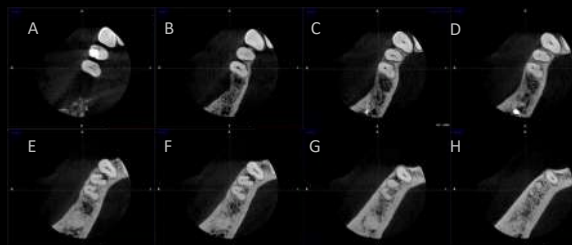


Fig. 2 – CBCT: imagens axiais de coronário para apical (A-H)

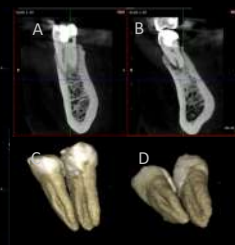

Fig. 3 – CBCT: (A e B) imagens sagitais; (C e D) reconstrução 3D

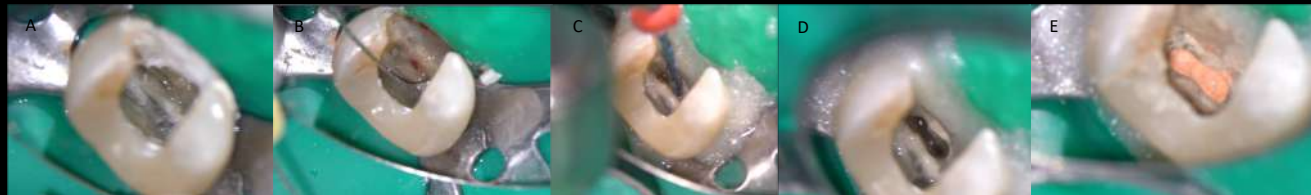

Fig. 4 – Imagens de microscópio do dente 45: A) Câmara calcificada; B) Permeabilização canal vestibular; C) Preparação com Reciproc Blue R25; D) Após preparação; E) Após obturação

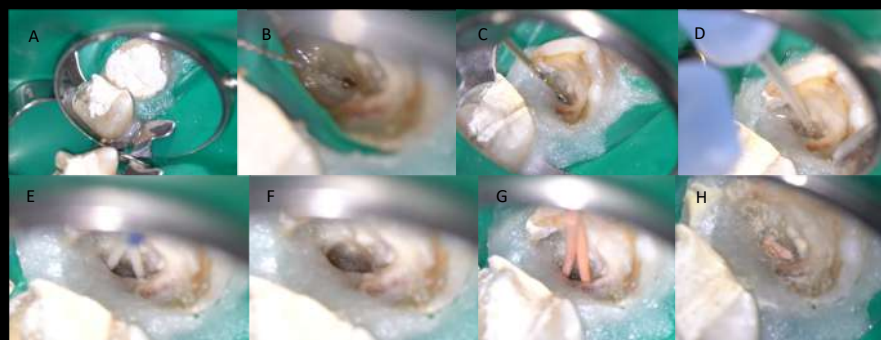


Fig. 5 – Imagens de microscópio do dente 44: A) Câmara calcificada e permeabilização canal vestibular; B) Preparação com TruNatomy; C) Irrigação com hipoclorito de sódio 2,5%; D) Secagem canal; E) Após preparação; F) Conometria; G) Após obturação

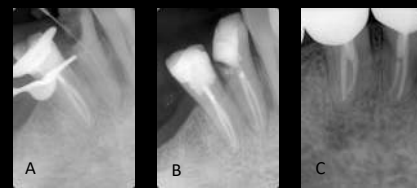

Fig.6 – Radiografias: A) Odontometria canal V dente 44; B) Final dos dentes 44 e 45; C) Controlo aos 6 meses

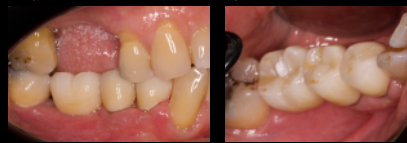

Fig.7 – Fotografias intraorais após reabilitação com coroas cerâmicas

DISCUSSÃO E CONCLUSÕES

A complexidade da anatomia radicular requer cuidados especiais no diagnóstico e tratamento endodôntico. O uso de CBCT permite entender melhor a anatomia radicular e o sistema canal. A utilização do microscópio permite uma melhor visualização e a realização de tratamentos que poderiam não ser possíveis de concretizar. O CBCT e o microscópio permitiram realizar um tratamento endodôntico mais conservador e previsível.

REFERÊNCIAS

1. Cleghorn BM, Christie WH, Dong CC. The root and root canal morphology of the human mandibular second premolar: a literature review. J Endod. 2007 Sep;33(9):1031-7.
2. Patel S, Durack C, Abella F, Shemesh H, Roig M, Lemberg K. Cone beam computed tomography in Endodontics - a review. Int Endod J. 2015;48(1):3-15.
3. Carr GB, Murgel CA. The use of the operating microscope in endodontics. Dent Clin North Am. 2010 Apr;54(2):191-214.