



# Resina infiltrativa em lesões de mancha branca – avaliação cromática – Caso Clínico

ALVES, R.<sup>1</sup>, CABRITA, J.<sup>1</sup>, ASCENSO, J.<sup>2</sup>, CASADO, S.<sup>2</sup>, MARQUES, D.<sup>3</sup>

<sup>1</sup> Mestre em Medicina Dentária, aluna da Pós-graduação em Prostandontia da Faculdade de Medicina Dentária da Universidade de Lisboa; <sup>2</sup> Mestre em Medicina Dentária, Assistente Convidado da Pós-graduação em Prostandontia da Faculdade de Medicina Dentária da Universidade de Lisboa; <sup>3</sup> Doutor em Medicina Dentária, Diretor da Pós-graduação em Prostandontia da Faculdade de Medicina Dentária da Universidade de Lisboa



## INTRODUÇÃO

As lesões de mancha branca (*white spot lesions*) são defeitos qualitativos de estrutura resultantes de alterações pré ou pós-eruptivas<sup>1,2</sup>. Clinicamente, manifestam-se como áreas de hipomineralização do esmalte, de aspeto branco e opaco com possível comprometimento estético quando há envolvimento dos dentes anteriores. Nos últimos anos têm surgido materiais e protocolos clínicos que permitem uma abordagem menos invasiva para o seu tratamento, de que é exemplo a infiltração de resinas fotopolimerizáveis de baixa viscosidade<sup>3,4,5</sup>. Apesar de existirem estudos a demonstrar a sua eficácia<sup>6,7</sup>, as alterações de cor daí decorrentes ainda não foram identificadas nem quantificadas.

## DESCRIÇÃO DO CASO CLÍNICO

Paciente do género feminino, 21 anos, dirigiu-se à consulta da Pós-Graduação de Prostandontia da Faculdade de Medicina Dentária da Universidade de Lisboa (FMDUL) mostrando-se insatisfeita com as manchas brancas presentes nos dentes anteriores (11, 12, 21 e 22) (Fig.1-3). Após diagnóstico, avaliação extra e intra-oral iniciais e determinação da cor dentária com recurso a um método espectrofotométrico Spectroshade Micro®, foi proposta a realização de infiltração com resina de baixa viscosidade (Icon, DMG®, Germany) nos dentes 11, 12, 21 e 22 e restauração com resina composta no dente 13. Nos dentes 11, 12, 21 e 22 as superfícies dentárias foram preparadas com ácido hidroclorídrico a 15% (Icon Etch, DMG®, Germany), seguido de lavagem, secagem e aplicação de uma solução de etanol a 99% (Icon Dry, DMG®, Germany) após o qual se aplicou e polimerizou a resina infiltrativa de baixa viscosidade (Icon Resin, DMG®, Germany), seguida do polimento das superfícies tratadas (Fig. 4-6). No dente 13 foi realizada uma restauração estética com a técnica adesiva total etch 3 passos (Optibond FL, Kerr®, USA) e resina composta (Inspiro, Edelweiss®, Switzerland) (Fig.7-12).

Além da observação clínica da alteração de cor e tamanho das manchas visualmente detetáveis, essas alterações foram avaliadas com recurso ao Spectroshade Micro® em escala VITA Classical® e em valores de Lab\* na cor global do dente e nas zonas das lesões brancas.

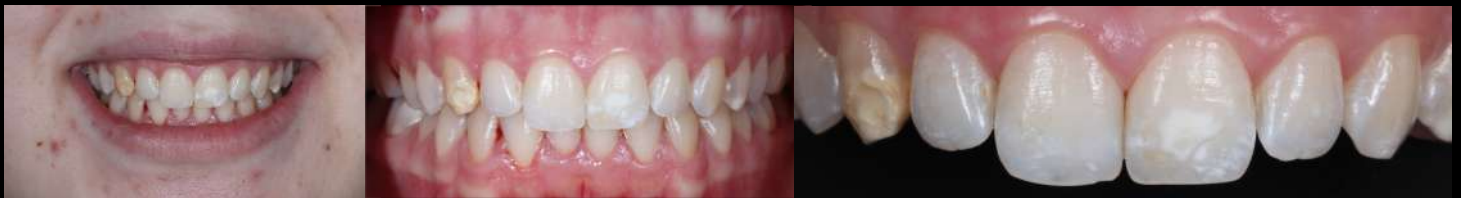

Fig. 1-3: Situação inicial de sorriso, intra-oral em intercuspidação máxima e close-up do maxilar superior.

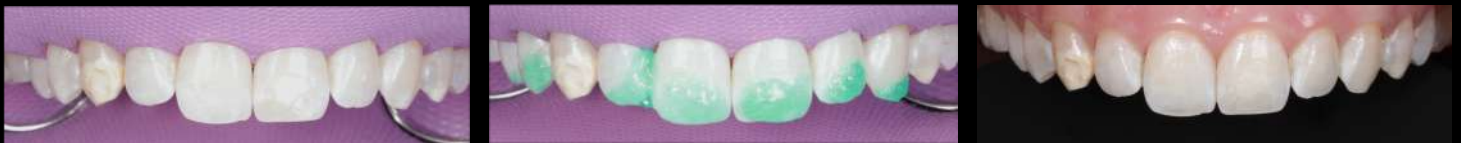

Fig. 4-6: Realização de infiltração da resina infiltrativa (ICON) e resultado imediatamente após a aplicação.

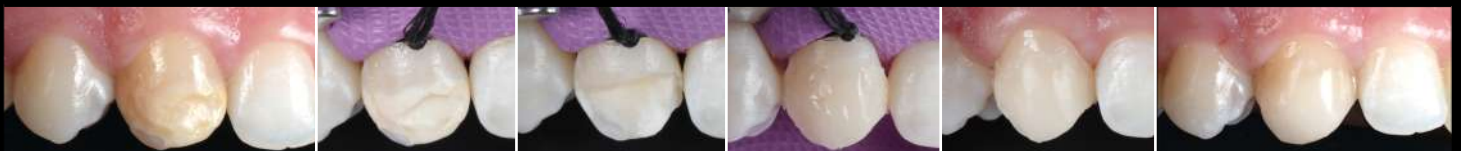

Fig. 7-12: Realização da restauração do dente 13 e resultado imediatamente após o polimento.

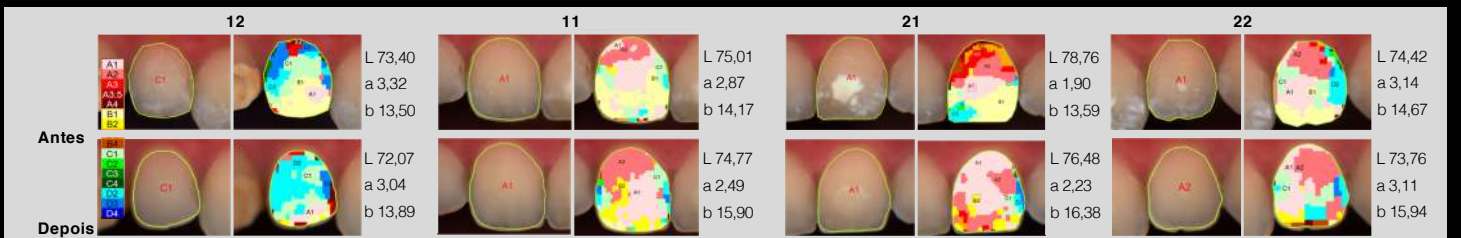


Fig. 13: Medição espectrofotométrica com recurso a Spectroshade Micro® dos dentes 11, 12, 21 e 22 antes e após a realização da técnica. Medição de cor única, mapa cromático e valores de Lab\*.

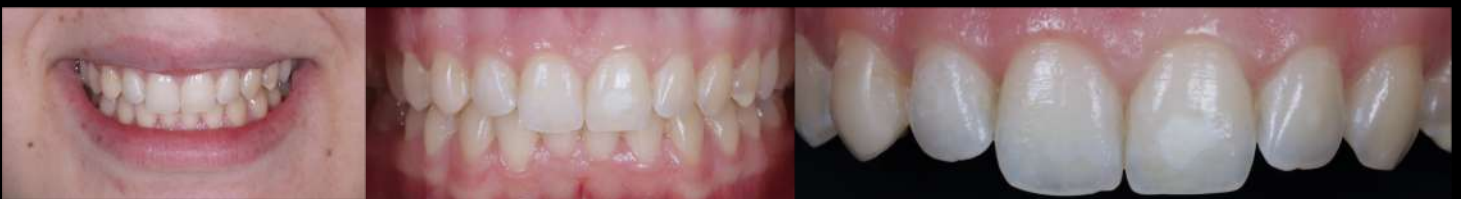

Fig. 14-16: Situação final de sorriso, intra-oral em intercuspidação máxima e close-up do maxilar superior.

## DISCUSSÃO & CONCLUSÕES

Em situações clínicas de lesões de mancha branca, a abordagem de tratamento deve ser diferenciada dependendo do tamanho, profundidade e características clínicas presentes. O tratamento pode ir do minimamente invasivo como foi realizado nos dentes 11, 12, 21 e 22 até a uma abordagem convencional do tipo restauradora como no dente 13. Foi possível verificar que o tratamento com resina infiltrativa de baixa viscosidade (ICON) possui um bom efeito de camuflagem da lesão com alteração da componente L\* e b\* do sistema Lab.

## REFERÊNCIAS

1. Denis, M., Altan, A., Vennart, E., Triket, G., Attal, J.P. White defects on enamel: Diagnosis and anatomopathology. Two essential factors for proper treatment (part 1) (2013). International Orthodontics; 11; 139-145. 2. Anthonappa, R. and King, N. Enamel Defects in the Permanent Dentition: Prevalence and Etiology (2015). Springer Verlag Berlin Heidelberg 15-30 B.K. Drummond, N. Kibritt (eds.). 3. Attal, J.P., Altan, A., Denis, M., Vennart, E., Triket, G. White spots on enamel: Treatment protocol by superficial or deep infiltration (part 2) (2014). International Orthodontics; 12; 1-11. 4. Higert, L. and Isak, S. Resin Infiltration: A Minimally Invasive Treatment for Carious and Hypomineralized Enamel Lesions (2014). Springer International Publishing Switzerland 123-141 E. Eden (ed.). Evidence-Based Cases Prevention. 5. Marouane, O. and Nabha, D. White Spot Lesions (Part I): A New Topographic Classification (WSTC) (2017). Dental News, Volume XXV, Number IV. 6. Planning and Care for Children and Adolescents with Dental Enamel Defects: Etiology, Research and Contemporary Management (2015). Ed. Drummond, R. and Kibritt, N. Springer International Publishing. 7. Metal Incoer Hypomineralization: A Clinical Guide to Diagnosis and Treatment (2008). Ed. Behm, Kathrin. Springer International Publishing.