

# Protração maxilar tardia na fenda lábio-palatina-caso clínico

Catarina Nunes<sup>1\*</sup>, Inês Francisco<sup>1</sup>, Raquel Travassos<sup>1</sup>, Flávia Pereira<sup>1</sup>, Anabela Paula<sup>1</sup>, Francisco Vale<sup>1</sup>

<sup>1</sup>Instituto de Ortodontia, Faculdade de Medicina, Universidade de Coimbra



## INTRODUÇÃO

A fenda lábio palatina é o defeito congénito facial mais frequente, com incidência geral de 1:700 a 1:500. Algumas das características clínicas mais importantes nestes doentes são decorrentes das cirurgias efetuadas para correção da fenda. Das principais sequelas cirúrgicas destaca-se o colapso ântero-posterior e transversal maxilar, conduzindo a um desvio centrípeto dento-alveolar e avanço da pré-maxila. Como tal, estes doentes geralmente apresentam um défice no desenvolvimento do terço médio da face, resultando numa tendência para a má oclusão de classe III esquelética, que pode estar associada a uma discrepância transversal severa. O objetivo deste trabalho consiste na apresentação de um caso clínico de uma doente portadora de fenda lábio-palatina submetida a protração maxilar tardia.

## DESCRIÇÃO DO CASO CLÍNICO

Uma doente do sexo feminino, 9 anos e 10 meses de idade, apresentou-se à consulta de ortodontia para correção da má oclusão. A doente apresentava uma fenda lábio-palatina unilateral direita, uma classe III esquelética por hipoplasia maxilar (ANB= -6°), uma má oclusão de angle de classe III e uma mordida cruzada anterior (overjet de -5mm) e posterior (discrepância transversal de -8,2 mm). O plano de tratamento contemplou a correção da mordida cruzada posterior através da utilização de um aparelho fixo (quad-hélix) bem como a correção da discrepância sagital, aplicando um protocolo de protração maxilar tardia através da máscara facial de Delaire. Após 12 meses de tratamento ortodôntico foi possível obter a correção das mordidas cruzadas anterior e posterior.

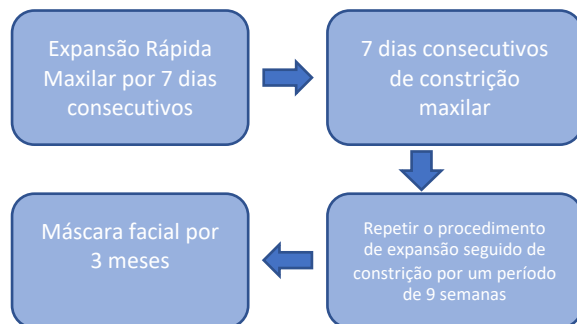


Figura 1 – Protocolo de protração maxilar tardia

### Vantagens

- Possibilidade de controlo das linhas médias e do movimento da maxila em 3 dimensões para otimizar a oclusão e a estética facial
- A maxila pode ainda ser seccionada para permitir a reposição dos seus segmentos numa oclusão ótima
- Previsibilidade e boa estabilidade a longo prazo

### Desvantagens

- Cirurgia de recuperação lenta, particularmente para os doentes com FLP (período de recuperação ronda 6-10 semanas, com dieta líquida, desconforto e dor, risco de infeção, edema facial, disfagia e parestesia temporária/permanente do nervo dentário inferior);
- Cirurgia difícil de executar em doentes com FLP devido ao tecido cicatricial das cirurgias anteriores, o que restringe o movimento anterior da maxila e aumenta a taxa de recidiva, podendo comprometer os resultados cirúrgicos e diminuir o sucesso estético e funcional;
- Por vezes, o avanço maxilar requerido é demasiado extenso para poder ser obtido com segurança, recorrendo a uma Le Fort I com fixação rígida.

Tabela 1 – Vantagens e desvantagens da cirurgia ortognática de avanço maxilar

## DISCUSSÃO E CONCLUSÕES

O avanço maxilar pós-juvenil pode ser efetuado mediante abordagens cirúrgicas ou não cirúrgicas, como a protração maxilar tardia. A protração maxilar tardia pode ser uma alternativa para a correção da hipoplasia maxilar, desde que o doente seja cooperante e a necessidade de avanço não exceda os 5mm. Por sim, esta terapêutica é mais conservadora do que a abordagem cirúrgica e apresenta uma menor taxa de recidiva.

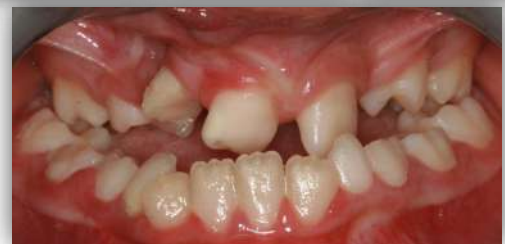
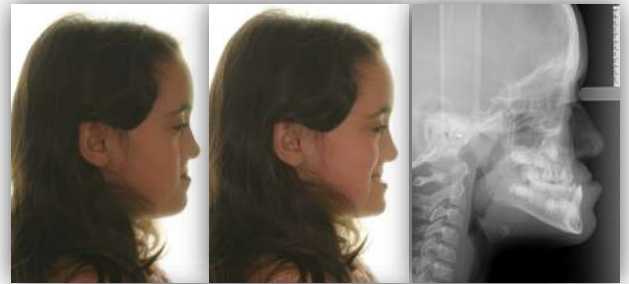
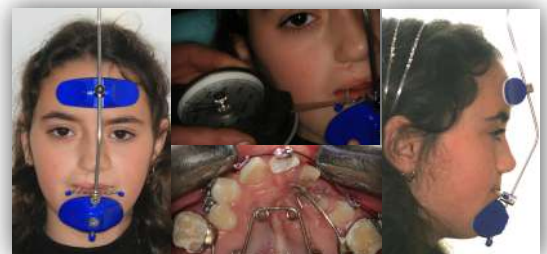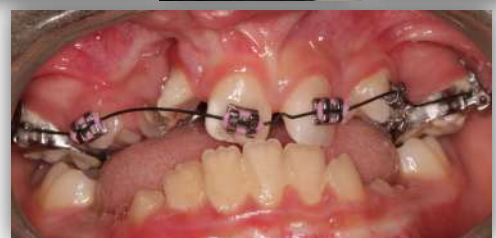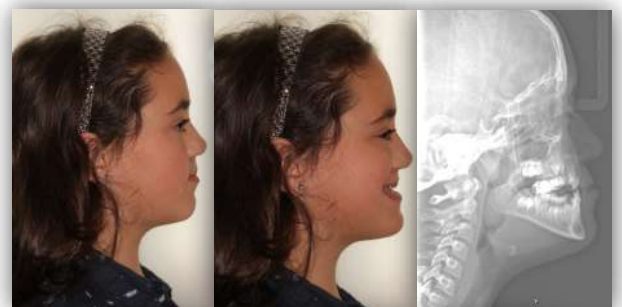Figura 2, 3,4 e 5 – Registos clínicos pré-tratamento



Figuras 6,7, 8 e 9 – Paciente de 12 anos, com FLP bilateral, sujeita a protração maxilar tardia.



Figuras 10,11,12 e 13– Registos clínicos pós-tratamento