



pedrofferraz@icloud.com



Introdução

O ameloblastoma é um tumor odontogénico que representa 1% de todos os tumores da cavidade oral. É um tumor benigno, que geralmente ocorre entre a terceira e quinta décadas de vida, com a mesma frequência em homens e mulheres, e a localização é de 80 % na mandíbula. Os achados imagiológicos não são patognomónicos e a lesão deve ser confirmada com exame histológico.

Caso Clínico

Apresentação

Mulher de 45 anos ; Antecedentes Pessoais: Antecedentes pessoais de traumatismo da face por acidente de viação há mais de 10 anos.

Exame objetivo e MCDT de relevo: Ao exame objetivo, apresentava tumefação mandibular à esquerda, (figura 1) associado a abaulamento do fundo vestibular em relação com os dentes 33 e 35. À realização da ortopantomografia, observou-se lesão radioluciente, assim como reabsorção radicular das raízes de dente 35 e 36. Devido à extensão da lesão e a sua proximidade com o nervo alveolar inferior foi efetuado um exame CBCT (figuras 7,8 e 9).

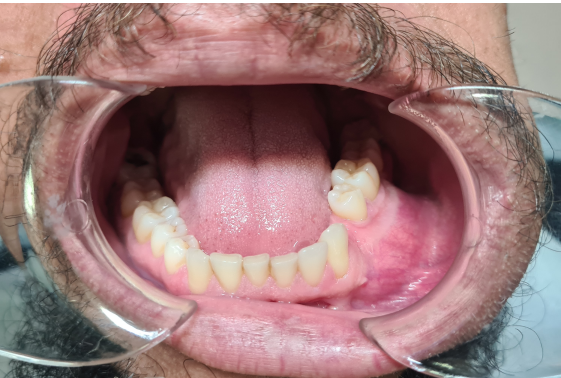

Fig. 1 - Fotografia intra-oral do abaulamento no 3º quadrante

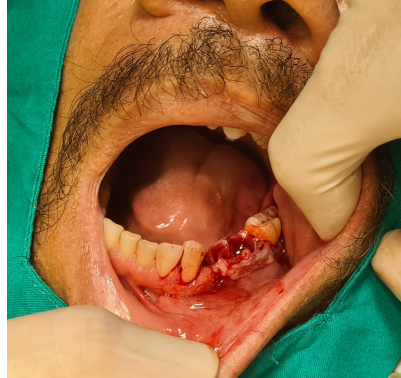

Fig. 2 - Imagem da lesão após extração dentária dos dentes 35 e 36

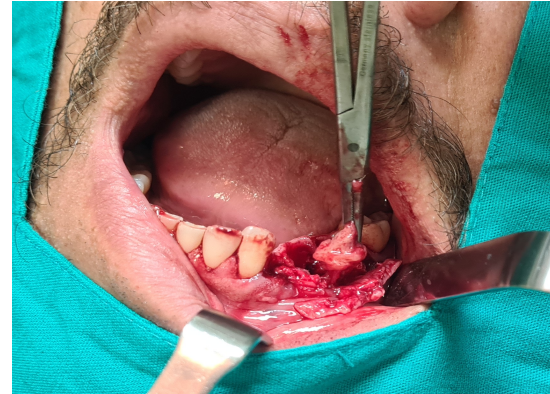

Fig. 3- Excisão da lesão e curetagem

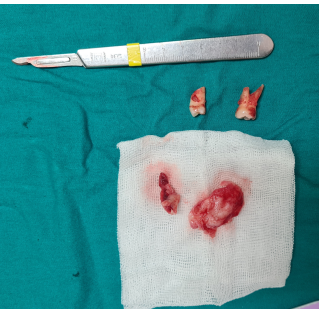


Fig. 4 - Imagem das peças excisionadas

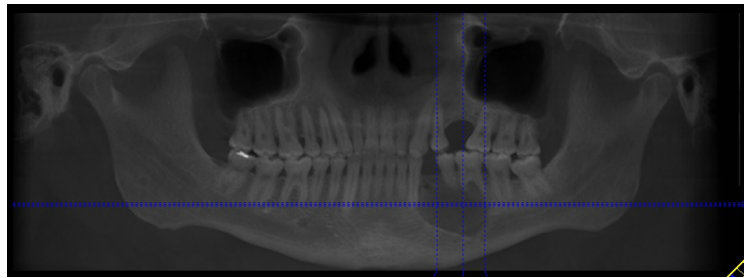


Fig. 7 - Ortopantomografia em que se evidencia lesão no 3º

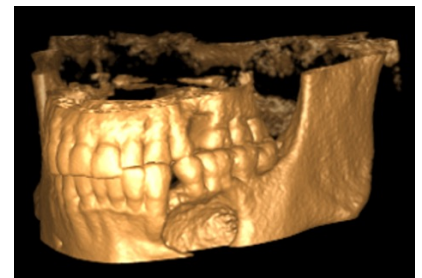


Figura 8 - Imagem tridimensional da lesão

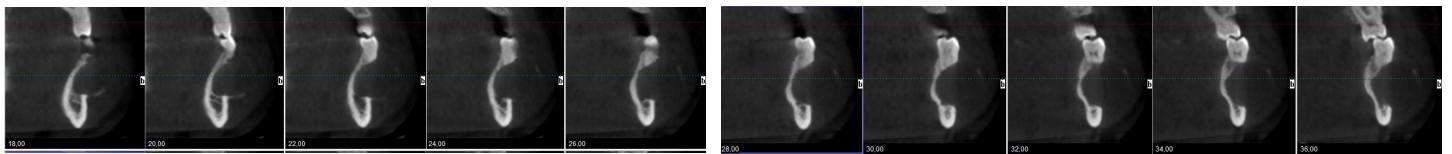


Figura 9 - Imagens em secção do plano sagital da lesão e a sua relação com o nervo alveolar inferior

Plano de Tratamento:

Foi realizada enucleação da lesão seguida de curetagem cirúrgica. (figura 2 e 3) A biópsia excisional apresentava vários fragmentos membranáceos, sendo o de maior dimensões de 3,7 x 2,3 x 0,4 mm (figura 4). O diagnóstico anatomopatológico definitivo revelou ameloblastoma multiquístico positivo para a mutação BRAF V600E.

Discussão / Conclusão

Os ameloblastomas são clinicamente classificados em três tipos: sólido e multiquístico, uníquístico. Atualmente, os ameloblastomas sólidos e multiquístico são considerados localmente agressivos, com altas taxas de recorrência entre os 60 -80 % com o tratamento conservador. A cirurgia radical implica mandibulectomia marginal ou segmentar com necessidade de margens de 1 cm, uma vez que células de ameloblastoma podem ser encontradas a 8 mm da margem radiológica e clínica do tumor. A taxa de recorrência em torno de 0-10% , torna esta técnica a opção de eleição.

A mutação BRAF V600E é a alteração genética mais comum no ameloblastoma, e sua frequência varia de 43% a 90%. Alguns estudos corroboram a associação a desta mutação a maior risco de recorrência e a menor sobrevida. Por outro lado, estudo recentes, demonstram resposta promissora sob tratamento neoadjuvante com inibidores de BRAF.

Referências bibliográficas

1. Neagu D, Escuder-de la Torre O, Vázquez-Mahía I, Carral-Roura N, Rubin-Roger G, Penedo-Vázquez Á, Luaces-Rey R, López-Cedrún JL. Surgical management of ameloblastoma. Review of literature. J Clin Exp Dent. 2019 Jan 1;11(1):e70-e75. doi: 10.4317/jced.55452. PMID: 30697397; PMCID: PMC6343988
2. Seki-Soda M, Sano T, Ito K, Yokoo S, Oyama T. An immunohistochemical and genetic study of BRAF^{V600E} mutation in Japanese patients with ameloblastoma. Pathol Int. 2020 Apr;70(4):224-230. doi: 10.1111/pin.12899. Epub 2020 Jan 13. PMID: 31930640.
3. Brown NA, Rolland D, McHugh JB, Weigel HC, Zhao L, Lim MS, Elenitoba-Johnson KS, Betz BL. Activating FGFR2-RAS-BRAF mutations in ameloblastoma. Clin Cancer Res. 2014 Nov 1;20(21):5517-26. doi: 10.1158/1078-0432.CCR-14-1069. Epub 2014 Jul 3. PMID: 24993163.
4. Kurppa KJ, Catón J, Morgan PR, Ristimäki A, Ruhin B, Kellokoski J, Elenius K, Heikinheimo K. High frequency of BRAF V600E mutations in ameloblastoma. J Pathol. 2014 Apr;232(5):492-8. doi: 10.1002/path.4317. Epub 2014 Jan 31. PMID: 24374844; PMCID: PMC255689.
5. https://www.uptodate.com/contents/pathology-of-head-and-neck-neoplasms?search=ameloblastoma&source=search_result&selectedTitle=1~2&usage_type=default&display_rank=1
6. Garrido-Martínez P, Peña-Cardelles JF, Pozo-Kreillinger JJ, Esparza-Gómez G, Montesdeoca-García N, Cebrián-Carretero JL. Jaw in a day: Osseointegration of the implants in the patient's leg before reconstructive surgery of a maxilla with ameloblastoma. A 4-year follow-up case report. J Clin Exp Dent. 2021 Jan 1;13(1):e81-e87. doi: 10.4317/jced.57823. PMID: 33425236; PMCID: PMC7781221.