



Terapia a laser minimamente invasiva numa osteonecrose medicamentosa mandibular complexa

Ana Catarina Vasconcelos^{1,2}, José Júlio Pacheco^{1,2}, Filomena Salazar^{1,2}, Fernando Figueira^{1,2}, Luís Monteiro^{1,2,3}

¹ Serviço de Medicina e Cirurgia Oral do Instituto Universitário de Ciências da Saúde – CESPu

² Pós-Graduação de Medicina e Patologia Oral do Instituto Universitário de Ciências da Saúde – CESPu

³ Pós-Graduação em Aplicações de Laser em Medicina Dentária do do Instituto Universitário de Ciências da Saúde – CESPu

1. INTRODUÇÃO

- A osteonecrose dos maxilares relacionada com medicamentos (ONM) é uma complicação pós-operatória agressiva causada por fármacos que possuem propriedades anti-angiogénicas e interferem no processo de cicatrização na cavidade oral. As opções de tratamento podem ser desafiadoras devido à gravidade e complexidade que a osteonecrose pode atingir.
- O objetivo deste relato de caso é estudar a combinação de dois lasers diferentes no tratamento de uma ONM em estadio III.

2. DESCRIÇÃO DO CASO CLÍNICO

- Paciente do sexo feminino de 68 anos de idade, polimedicada e portadora de várias doenças, incluindo obesidade, diabetes e osteoporose, foi encaminhada ao serviço de medicina oral após uma longa história de osteonecrose mandibular associada a fármacos (ácido alendrónico) estadio III em risco de fratura de mandibular. A paciente foi previamente indicada para a cirurgia maxilofacial para ressecção cirúrgica da lesão de osteonecrose, no entanto foi rejeitada na consulta de anestesiologia devido a problemas sistémicos.
- Com estes elementos da história clínica, optou-se por realizar uma abordagem diferente de um modo menos invasivo possível.

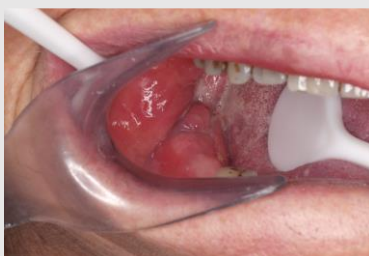

Imagem 1: Observação clínica inicial

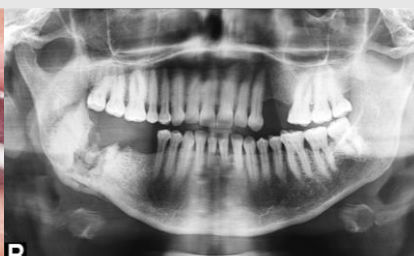

Imagem 2: Ortopantomografia inicial

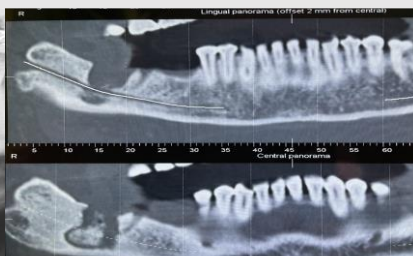

Imagem 3: Sequestros ósseos visíveis na TAC

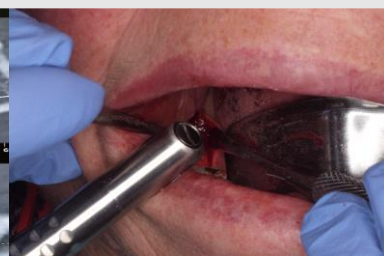

Imagem 4: Vaporização com laser Er: YAG

Imagem 1: Ao exame clínico foi verificada a zona do 4º Quadrante com edema, eritema, uma fístula com drenagem e locais com exposição de osso necrótico;

Imagem 2: Na ortopantomografia observa-se uma lesão radiolúcida que se estende próxima ao limite do ângulo da mandíbula;

Imagem 3: Imagens da tomografia axial onde são visíveis áreas de reabsorção e sequestros ósseos junto do nervo alveolar inferior;

Imagem 4: Curetagem da lesão e vaporização superficial do tecido necrótico exposto com laser de Er: YAG;

Imagem 5: Terapia a laser Nd: YAG 4 semanas após a intervenção cirúrgica foi iniciada a terapia fotodinâmica com laser de Nd: YAG 1064nm ~ 8J / cm² 2 vezes por semana, durante 6 semanas;

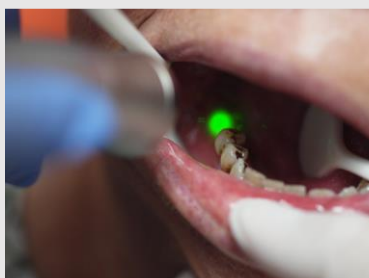


Imagem 5: Fotobiomodulação com laser Nd:YAG 1064nm, peça Genova



Imagem 6: Fotobiomodulação com laser de diodo 635nm

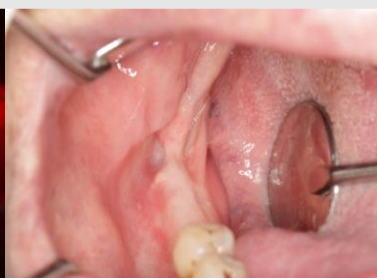

Imagem 7: Observação clínica final após 24 meses

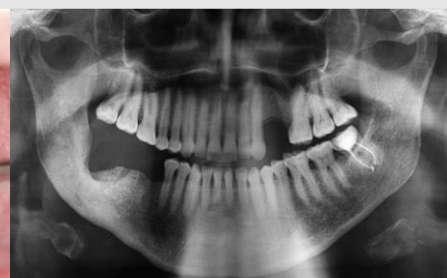

Imagem 8: Ortopantomografia final após 24 meses

Imagem 6: 4 meses após fotobiomodulação com laser Nd: YAG foi iniciada a terapia fotodinâmica com laser de diodo 635nm, durante 6 semanas;

Imagem 7: Imagem clínica após 24 meses, foi observada uma cobertura total da mucosa (mucosa já recoberta após 12 meses), sem edema, eritema ou sinais de exposição de tecido necrótico;

Imagem 8: Ortopantomografia final onde é verificada uma cicatrização e regeneração óssea bastante satisfatória;

3. DISCUSSÃO E CONCLUSÕES

A paciente apresentou alívio da sintomatologia após as primeiras sessões de laser e foi observado um recobrimento completo da mucosa após um ano de tratamento com sinais de remodelação óssea.

A terapia fotodinâmica tem sido descrita como um potencial tratamento para a ONM por ser um método minimamente invasivo que tem a capacidade de fotobiomodulação e estimula a formação de novos tecidos, induzindo a proliferação celular e angiogénese. A abordagem para este caso foi a opção de um tratamento menos invasivo possível para melhorar a qualidade de vida da paciente, que apresentou bastante sucesso.

REFERÊNCIAS BIBLIOGRÁFICAS

1. Campisi G, Mauceri R, Bertoldo F, et al. Medication-Related Osteonecrosis of Jaws (MRONJ) Prevention and Diagnosis: Italian Consensus Update 2020. *Int J Environ Res Public Health*. 2020;17(16):5998. Published 2020 Aug 18. doi:10.3390/ijerph17165998; Goker F, Grecchi E, Grecchi F, Francetti L, Del Fabbro M. Treatment of medication-related osteonecrosis of the jaw (MRONJ). A systematic review. *Eur Rev Med Pharmacol Sci*. 2021;25(6):2662-2673. doi:10.26355/eurrev_202103_25430;
2. Momesso GAC, Lemos CAA, Santiago-Júnior JF, Faverani LP, Pellizzer EP. Laser surgery in management of medication-related osteonecrosis of the jaws: a meta-analysis. *Oral Maxillofac Surg*. 2020;24(2):133-144. doi:10.1007/s10006-020-00831-0;
3. Li FL, Wu CB, Sun HJ, Zhou Q. Effectiveness of laser-assisted treatments for medication-related osteonecrosis of the jaw: a systematic review. *Br J Oral Maxillofac Surg*. 2020;58(3):256-267. doi:10.1016/j.bjoms.2019.12.001;
4. Yarom N, Shapiro CL, Peterson DE, et al. Medication-Related Osteonecrosis of the Jaw: MASCC/ISOO/ASCO Clinical Practice Guideline. *J Clin Oncol*. 2019;37(25):2270-2290. doi:10.1200/JCO.19.01186