



# Tratamento de hemangioma com fotocoagulação induzida por LASER de Nd:YAG: um caso clínico



Marcelo Prates<sup>1,2</sup>, Filipa Veiga<sup>1,2</sup>, Luís Monteiro<sup>2</sup>

1. Serviço de Estomatologia do Hospital São José, Centro Hospitalar Universitário de Lisboa Central

2. CESPU – Pós-Graduação de Aplicações de LASER em Medicina Dentária

Contacto: mprates@campus.ul.pt



CENTRO HOSPITALAR  
UNIVERSITÁRIO DE LISBOA  
CENTRAL



**INTRODUÇÃO:** Os hemangiomas são tumores de tecidos moles compostos por vasos. São normalmente congénitos, com um padrão progressivo com a idade e, quando intraorais, muitas vezes provocam limitação funcional e/ou estética. Embora existam diversas abordagens para tratamento destas lesões como a cirurgia, escleroterapia ou crioterapia, o tratamento com LASER tem algumas vantagens quando comparado com os outros métodos. Com este trabalho pretendemos apresentar um caso clínico de um hemangioma tratado com de LASER Nd:YAG, pondo em evidência o seu resultado e vantagens.

## Anamnese

- Sexo masculino, 65 anos, raça caucasiana
- Sem antecedentes pessoais de relevo
- Observada em consulta de Cirurgia Oral por ter lesão vascular desde há cerca de dez anos. Sem crescimento significativo desde que surgiu, mas recentemente a condicionar desconforto local para o paciente. Sem dor ou saída de conteúdo hemático da lesão.

## Exame Objetivo

- À observação apresentava lesão violácea com cerca de um centímetro de maior diâmetro;
- Localizada na transição entre a gengiva aderente e gengiva livre em zona edêntula do 2º quadrante.
- Exame objetivo compatível com lesão vascular (Fig.1).

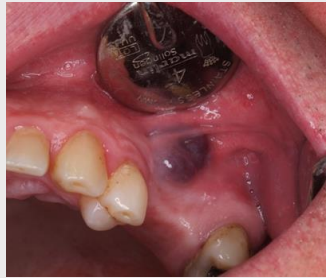

Fig. 1 – Lesão vascular na apresentação inicial

## Abordagem

- Optou-se por realizar fotocoagulação da lesão recorrendo a LASER Nd:YAG (comprimento de onda de 1064nm).
- Utilizaram-se 5W de potência com frequência de 50Hz em short pulse tendo a energia sido entregue através de fibra ótica de 320µm.
- Intra e pós-operatório sem complicações tendo apenas referido desconforto local ao 3º dia, sem dor.
- Após duas semanas mucosa totalmente cicatrizada. Follow-up de 3 anos sem recidiva da lesão ou outras alterações.

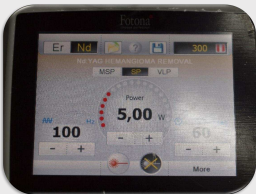


Fig. 2 – Parâmetros utilizados no tratamento

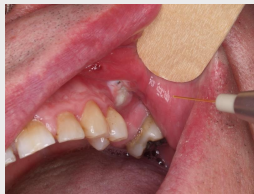

Fig. 3 – Tratamento com LASER Nd:YAG

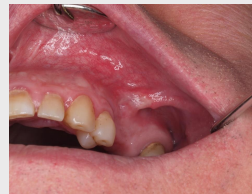

Fig. 4 – Reavaliação às 3 semanas

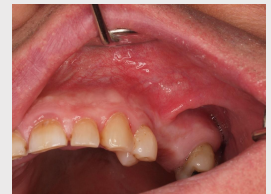

Fig. 5 – Reavaliação aos 6 meses

**DISCUSSÃO:** A fotocoagulação de hemangiomas da região oral e perioral com LASER Nd:YAG é um tratamento seguro, rápido e com poucas complicações. O baixo risco de hemorragia permite que a técnica seja aplicada em clínicas não equipadas para cirurgia e oferece importantes vantagens para o operador e paciente. A principal indicação são as lesões que causem desconforto estético ou funcional, nas quais é clara a natureza benigna da lesão.

**Bibliografia:** Azma E, Razaghi M. Laser Treatment of Oral and Maxillofacial Hemangioma. J Lasers Med Sci. 2018 Fall;9(4):228-232. doi: 10.15171/jlms.2018.41. Epub 2018 Sep 17. PMID: 31119015; PMCID: PMC6499563; Medeiros R Jr, Silva IH, Carvalho AT, Leão JC, Gueiros LA. Nd:YAG laser photocoagulation of benign oral vascular lesions: a case series. Lasers Med Sci. 2015 Nov;30(8):2215-20. doi: 10.1007/s10103-015-1764-z. Epub 2015 May 12. PMID: 25962368; Abukawa H, Kono M, Hamada H, Okamoto A, Satomi T, Chikazu D. Indications of Potassium Titanyl Phosphate Laser Therapy for Slow-Flow Vascular Malformations in Oral Region. J Craniofac Surg. 2017 May;28(3):771-774. doi: 10.1097/SCS.0000000000003445. PMID: 28468163; Bacci C, Sacchetto L, Zanette G, Sivoletta S. Diode laser to treat small oral vascular malformations: A prospective case series study. Lasers Surg Med. 2018 Feb;50(2):111-116. doi: 10.1002/lsm.22737. Epub 2017 Sep 14. PMID: 28906568; Jones T, Fleming C, Ulewelyn J. Management of vascular lesions of the mouth and lips using a potassium titanyl phosphate (KTP) laser: review of patient satisfaction. Br J Oral Maxillofac Surg. 2011 Jul;49(5):364-7. doi: 10.1016/j.bjoms.2010.06.015. Epub 2010 Jul 31. PMID: 20674108; Romeo U, Del Vecchio A, Russo C, Palaia G, Gaimari G, Arnabat-Dominguez J, España AJ. Laser treatment of 13 benign oral vascular lesions by three different surgical techniques. Med Oral Patol Oral Cir Bucal. 2013 Mar 1;18(2):e279-84. doi: 10.4317/medoral.18156. PMID: 23385496; PMCID: PMC3613881.