



apedrombarbosa@gmail.com



SPEMD
SOCIEDADE PORTUGUESA
DE ESTOMATOLOGIA E MEDICINA DENTÁRIA



**CENTRO
HOSPITALAR**
VILA NOVA DE GAIA/ESPINHO

14

Fibroma ossificante juvenil – relato de um caso clínico

António Barbosa*¹, Taciana Santos¹, Gabriela Pinheiro², Nuno Durão³, Álvaro Rodrigues¹

1 – Serviço de Estomatologia – Centro Hospitalar Vila Nova de Gaia/ Espinho

2 – Serviço de Estomatologia – Centro Hospitalar Universitário de São João

3 – Serviço de Estomatologia e Cirurgia Maxilo-facial – Centro Hospitalar Universitário do Porto

Introdução

O fibroma ossificante juvenil (FOJ) é uma neoplasia fibro-óssea benigna, rara, geralmente assintomática, de grandes dimensões e agressiva¹. Existem dois padrões histológicos: trabecular e psamomatóide¹⁻³

Caso clínico



15 anos
Seguida no médico dentista desde os 12 anos por atraso da erupção do dente 14

Após consulta de ortodontia:

- Extração do dente 54
- Tomografia computadorizada (TC): “(...) na área edêntula do dente 14, anteriormente ao seio maxilar, evidencia-se área com arquitetura óssea normal, mas de densidade bastante superior ao osso normal (...)”.

Diagnóstico assumido:
Odontoma complexo

Exérese sem estudo histológico

Após 2 anos:

Mantém ausência de 14

Repete TC:

“(...) alteração do trabeculado ósseo localizado na maxila anterior à direita, na região dos dentes 13 a 15. Ausência do 14 e presença do 54. Expansão da cortical óssea vestibular na mesma região (...)”

Referenciação

Referenciada à consulta de Estomatologia por tumefação dura na área edêntula do 14

Biópsia incisional:

Diagnóstico histológico de fibroma ossificante juvenil do tipo psamomatóide.

Repete TC: “(...) lesão com 20,8x15,1 mm e crescimento para o interior do seio maxilar (...)”

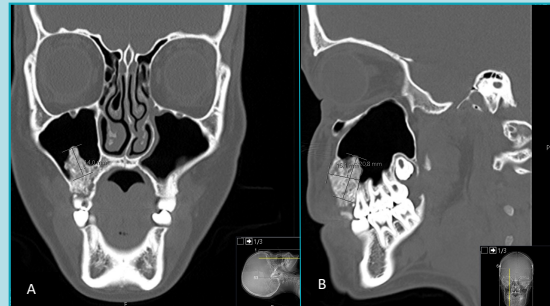


Figura 1: A – Corte coronal; B – Corte sagital

Submetida a maxilectomia parcial direita e reconstrução com retalho livre do perónio.

Discussão/Conclusão

Quando os FOJ surgem nos ossos gnáticos, têm uma predileção pela maxila^{2,3} e tendem a ser descobertos incidentalmente em exames radiográficos de rotina¹.

Perante dimensões reduzidas, a excisão local completa ou a curetagem cuidadosa da lesão são adequadas, mas nos fibromas de maiores dimensões e/ou mais agressivos está preconizada a ressecção mais ampla como maxilectomia. Devido à natureza agressiva e alta taxa de recorrência desta lesão, a deteção precoce e a excisão cirúrgica completa são essenciais¹.

Assim, o correto diagnóstico é fundamental para uma abordagem terapêutica mais atempada e menos mutilante para os doentes.

Bibliografia

1. Pavankumar K. Juvenile ossifying fibroma of the maxilla. J Indiana Dent Assoc. 2010 Spring;89(1):29-32. PMID: 20455356.
2. Patil K, Mahima VG, Balaji P. Juvenile aggressive cemento-ossifying fibroma. A case report. Indian J Dent Res. 2003 Apr-Jun;14(2):111-9. PMID: 14705456.
3. Douglas BN, Damm D, Allen C, Chi A. Patologia Oral e maxilofacial. Elsevier Editor Ltda. 2015(Juvenile Ossifying Fibroma):1231-4