



Email: raqueltravassos.91@gmail.com

## INTRODUÇÃO

A fenda lábio-palatina é uma malformação anatómica congénita da região da cabeça com etiologia multifatorial. Esta malformação está associada a vários problemas, nomeadamente, na alimentação, audição, fonação e desenvolvimento dento-facial. Do mesmo modo, as alterações da estética facial e dentária podem resultar em dificuldades nas interações sociais. O objetivo deste trabalho é descrever um caso clínico de uma doente com fenda lábio-palatina submetida a tratamento ortodôntico-cirúrgico.

## DESCRIÇÃO DO CASO CLÍNICO

Doente do sexo feminino, 14 anos e 2 meses de idade, com fenda lábio-palatina bilateral. Na história progressiva foi realizada queiloplastia e palatoplastia aos 2 e 12 meses de idade, respetivamente. A doente referiu ainda a utilização de um aparelho removível para alinhamento do sector anterior aos 10 anos de idade. Após a avaliação da doente, verificou-se que esta apresentava uma Classe II esquelética, relação molar de Angle de Classe II e colapso maxilar transversal. O plano de tratamento consistiu em expansão transversal com aparelho Quad-helix, seguida da colocação de aparatologia fixa multibrackets prescrição Roth 0.018 para alinhamento e nivelamento das arcadas dentárias, preparação da arcada para receção do enxerto ósseo secundário e tração dos dentes 13 e 23. Posteriormente, realizou-se a cirurgia ortognática (osteotomia bilateral sagital para avanço mandibular com rotação anti-horária) para correção da classe II esquelética. Como aparatologia de contenção optou-se pela colocação de uma Placa de Hawley e de uma contenção fixa inferior 3x3. Por fim, de forma a corrigir alteração de forma dos incisivos superiores, realizaram-se coronoplastias dos dentes 11,12,21 e 22. Atualmente, a doente encontra-se estável ao fim de um *follow-up* de 3 meses.




Fig. 1: Fotografias iniciais extra-oris em sorriso: frontal (A), 3/4 (B) e lateral (C)

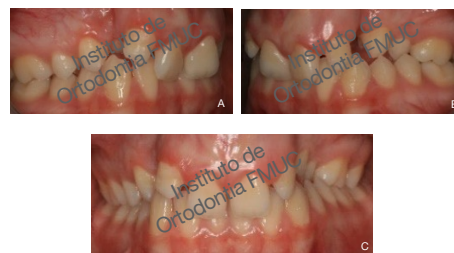

Fig. 2: Fotografias iniciais intra-oris: lateral direita (A), lateral esquerda (B) e frontal (C)

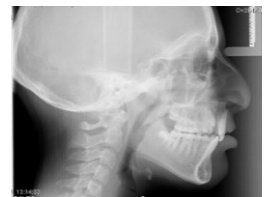

Fig. 3: Telerradiografia de perfil da face inicial

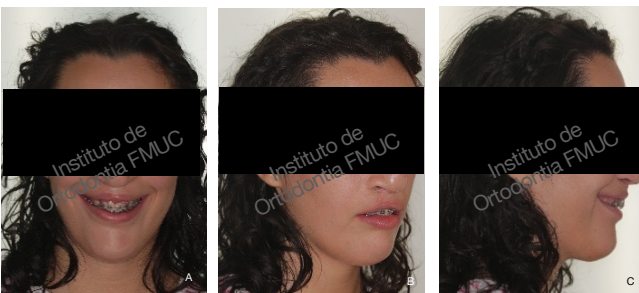

Fig. 4: Fotografias pré-cirúrgicas extra-oris em sorriso: frontal (A), 3/4 (B) e lateral (C)

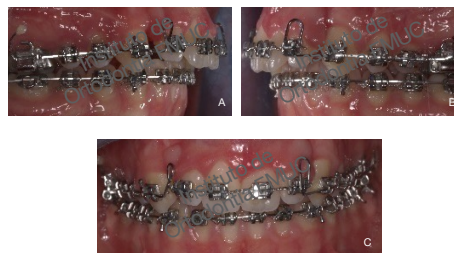


Fig. 5: Fotografias pré-cirúrgicas intra-oris: lateral direita (A), lateral esquerda (B) e frontal (C)

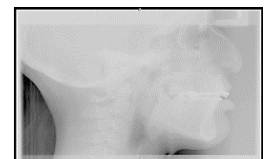

Fig. 6: Telerradiografia de perfil da face pré-cirúrgica



Fig. 7: Fotografias finais extra-oris em sorriso: frontal (A), 3/4 (B) e lateral (C)

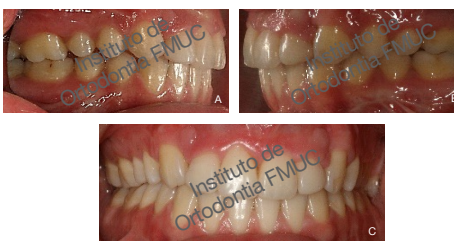

Fig. 8: Fotografias finais intra-oris: lateral direita (A), lateral esquerda (B) e frontal (C)

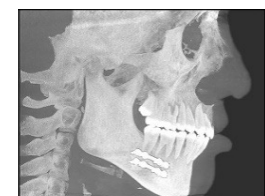


Fig. 9: Telerradiografia de perfil da face final

## DISCUSSÃO E CONCLUSÕES

A multiplicidade de características clínicas que acompanham a fenda lábio-palatina implica uma abordagem terapêutica multidisciplinar. Quando a discrepância intermaxilar ultrapassa os limites da camuflagem dento-alveolar, o tratamento ortodôntico-cirúrgico permite a correção da discrepância intermaxilar com resultados mais estáveis a longo prazo. O tratamento realizado permitiu não só melhorar a função do sistema estomatognático como a componente estética, contribuindo para a qualidade de vida da doente.