

Rui Seixas^{1,3*}; Natacha Ribeiro¹; Ana Filipa Augusto²; Manuel Tolentino¹; Dinora Martins¹; Carlos Matos¹

¹ Serviço Estomatologia, Hospital São Bernardo, Centro Hospitalar Setúbal, E.P.E.

² Serviço de Cirurgia maxilofacial – Centro Hospitalar e Universitário de Coimbra, E.P.E.

³ ISEC LISBOA—Instituto Superior de Educação e Ciências, 1750-179 Lisboa, Portugal

*E-mail: rui.seixas@chs.min-saude.pt

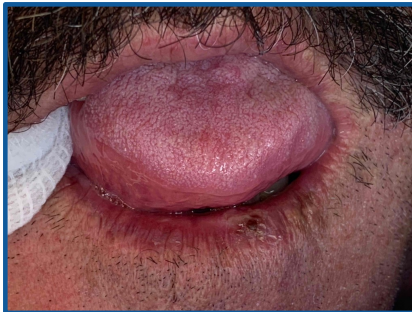

Fig. 1 – Lesões crostosas observadas no lábio inferior

CASO CLÍNICO

- ✓ Homem, 63 anos, caucasiano, pescador, com antecedentes cardiopatia isquémica com enfarte agudo do miocárdio em 2009, hipertensão arterial e dislipidemia foi referenciado à consulta de Estomatologia por lesões no lábio inferior com 3 meses de evolução. Destacam-se também os hábitos tabágicos de 40 UMA e etanólicos pesados.
- ✓ Ao exame estomatológico identificou-se **2 lesões crostosas superficiais no lábio inferior, uma com 5mm de diâmetro maior e outra com 2mm, com perda da transição pele-vermilion** (Fig.1).
- ✓ A endoscopia de contacto (EC) identificou áreas de heterogeneidade celular com alteração da relação núcleo/citoplasma (Fig.2). A proposta cirúrgica consistiu na **vermilionectomia do lábio inferior com retalho de avanço da mucosa labial** sob anestesia geral. A peça cirúrgica foi enviada para análise histopatológica que revelou queratose actínica ulcerada com áreas de inflamação crónica intensa no estroma subepitelial com margens livres de lesão.
- ✓ A **avaliação pós-operatória aos 7 e 30 dias não identificou qualquer compromisso na função orofacial e estética labial** (Fig.3 e 4).

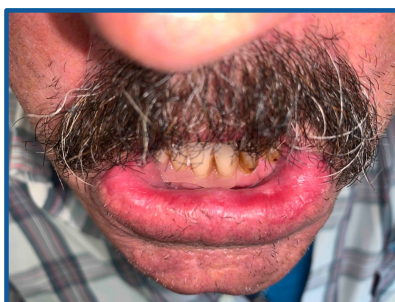

Fig. 4 – Avaliação pós-operatória ao 30º dia

INTRODUÇÃO

✓ A vermilionectomia é um procedimento cirúrgico para a abordagem de lesões pré-malignas do lábio, e consiste na remoção do vermelion e subsequente reconstrução com o objetivo de remover a lesão sem comprometer a funcionalidade e estética. Das lesões com risco de transformação maligna, a **queilite actínica é uma lesão precursora do desenvolvimento do carcinoma espinocelular** e relacionada com exposição aos UV [1].




Fig. 2 – Alterações celulares observadas por EC.

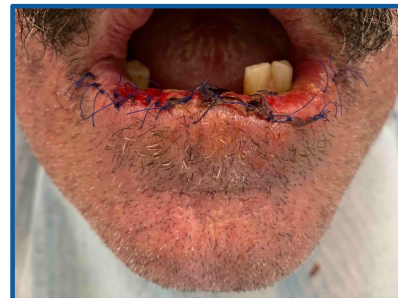

Fig. 3 – Avaliação pós-operatória ao 7º dia

DISCUSSÃO E CONCLUSÃO

A queilite actínica é uma lesão pré-maligna comum em homens de meia-idade, pele clara e com predileção aumentada por indivíduos que apresentam atividade laboral com intensa exposição ao sol. **Existem diversas técnicas para excisão destas lesões, sendo esta a que permite o exame anatomopatológico de toda a peça cirúrgica** [2]. A vermilionectomia é o tratamento de eleição na abordagem de lesões pré-malignas, uma vez que, providência óptimos resultados funcionais e estéticos, além de ser curativa, facto importante para evitar o desenvolvimento de neoplasias do lábio com maiores taxas de morbidade e mortalidade e com reconstruções orofaciais mais agressivas.

Take Home
Message

A vermilionectomia é o tratamento de eleição na abordagem de lesões pré-malignas

References:

- [1] Miguens JR., Sergio Augusto Quevedo *et al.* Treatment of actinic cheilitis by surgical vermilionectomy. Stomatol [online]. 2014, vol.20, n.39, pp. 11-17. ISSN 1519-4442.
[2] Sand M, Altmeyer P, Bechara FG. Mucosal advancement flap versus primary closure after vermilionectomy of the lower lip. Dermatol Surg. 2010 Dec;36(12):1987-92.