

Pedro Henrique Moraes de Menezes; Eduarda Dias Lemos; Giovana Campana Aragão; Maria Julia de Paula Silva; Maria Clara Corrêa de Almeida Teixeira; Ronaldo Célio Mariano.¹

1 Faculdade de Odontologia, Universidade Federal de Alfenas - Alfenas, Minas Gerais.

INTRODUÇÃO

Várias síndromes podem estar associadas à retenção dentária, especialmente a Displasia Cleidocraniana. Outra delas é a Mucopolissacaridose, grupo de doenças genéticas raras que afeta o metabolismo dos mucopolissacarídeos, moléculas complexas e importantes na construção de tecidos do corpo, incluindo ossos, cartilagens e tecidos conjuntivos.

RELATO DO CASO

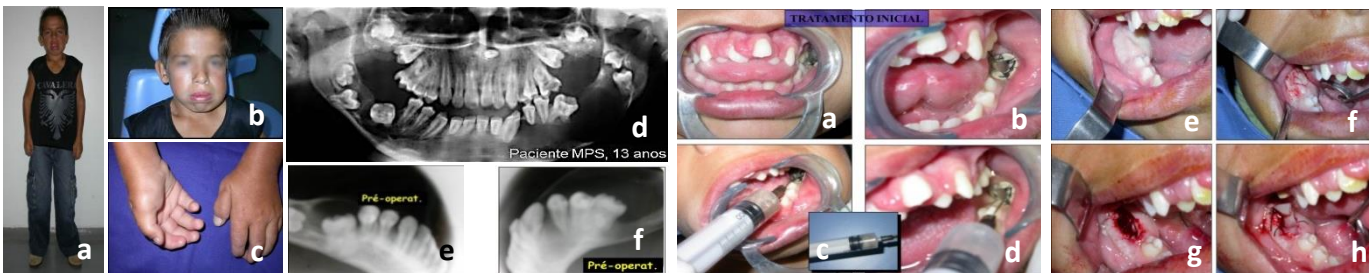

Fig.1. Portador de mucopolissacaridose tipo I, 13 anos. Observar o nanismo (a), assimetrias faciais (b) e dedos em arco (c). Radiografia panorâmica (d). Radiografia oclusal total de mandíbula direita e esquerda (e, f).

Fig.2. Primeira descompressão cística (a. aspecto clínico intra-bucal, b. dreno para descompressão; c. punção aspirativa; d. irrigação com soro; e. aspecto clínico mandíbula (lado direito); f. incisão; g. acesso para descompressão; h. dreno instalado).

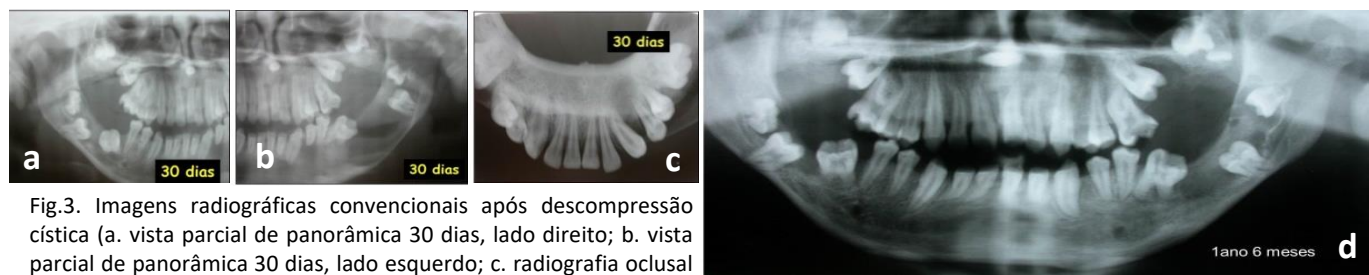


Fig.3. Imagens radiográficas convencionais após descompressão cística (a. vista parcial de panorâmica 30 dias, lado direito; b. vista parcial de panorâmica 30 dias, lado esquerdo; c. radiografia oclusal de mandíbula; d. radiografia panorâmica de 1 ano e 6 meses).

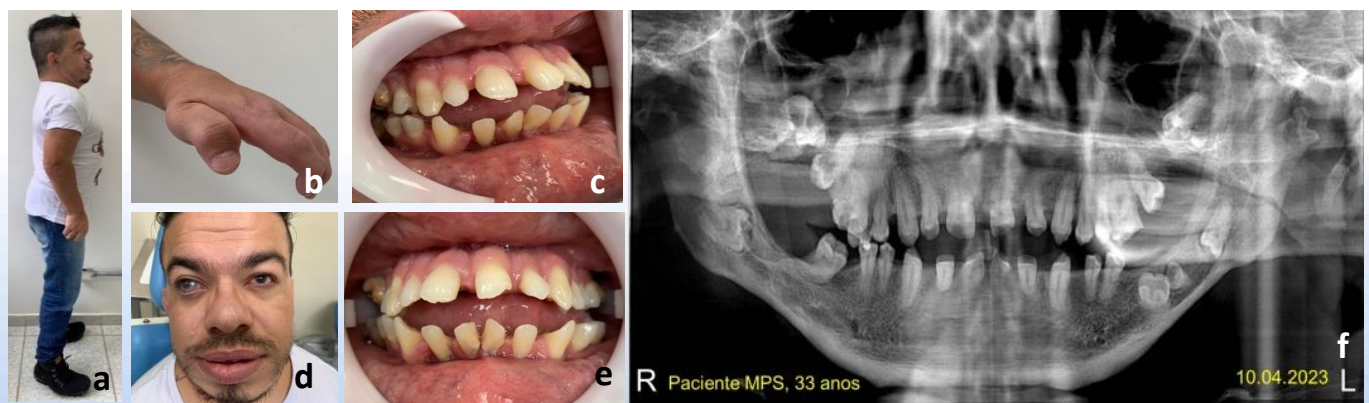


Fig.4. Paciente aos 33 anos de idade. Observar nanismo (a), deformidades nas mãos (b), mordida aberta e acentuado overjet (c), opacificação da córnea e cegueira unilateral (d), maloclusão e macroglossia (e), radiografia panorâmica do paciente com 33 anos (f).

➤ Etapas Futuras:

- Glossectomia parcial pela técnica de ressecção segmentar junto à rafe mediana da língua e sutura por planos
- Correção ortodôntica com aparelhos fixos
- Extração dos dentes retidos (18, 17, 28, quarto molar superior esquerdo, 38, 37).
- Coronectomia (36, 48)
- Reabilitação protética.

CONSIDERAÇÕES FINAIS

O manejo das alterações dentárias requer avaliações completas e visitas regulares de acompanhamento para prevenção, bem como extração cirúrgica profilática de dentes retidos, como tratamento de escolha. Em outros casos a coronectomia pode ser uma opção e o tracionamento cirúrgico-ortodôntico para os dentes retidos passíveis de aproveitamento. A obtenção de resultados estáveis juntamente com estética, saúde bucal e função aprimoradas são objetivos do tratamento.

REFERÊNCIAS BIBLIOGRÁFICAS



Digitalize-me!