

Dente Duplo e Cúspide em Garra - A propósito de um caso clínico

Autores: Dra. Maria João Setas¹, Dra. Jéssica Lourenço¹, Dra. Daniela Pereira¹, Dra. Cristina João Domingues¹, Dra. Rita Cabral¹, Dra. Teresa Bastos Oliveira²

3



setas1995@hotmail.com

Afiliações

1 – Interno de Formação Específica de Estomatologia do Centro Hospitalar Universitário de Santo António.
2 – Assistente Hospitalar Graduado de Estomatologia do Centro Hospitalar Universitário de Santo António.



Introdução

Dente duplo e cúspide em garra são anomalias dentárias congénitas, que se manifestam com alterações na forma do dente.

Enquanto o dente duplo ocorre maioritariamente nos dentes decíduos (0,5-0,7%) e uma pequena parte nos definitivos (0,1%), a cúspide em garra é mais frequente na dentição permanente (1-6%). O dente duplo pode originar-se por fusão ou geminação. Na geminação um único gérmen divide-se parcialmente em 2 partes. O processo de fusão envolve 2 gérmens dentários que, durante a odontogénese, se unem para formar um só dente (Esquema 1). A cúspide em garra é uma projeção de esmalte e dentina do cingulo que pode estender-se até à superfície oclusal.

Radiograficamente, um dente fundido tem uma coroa larga, 2 raízes e 2 câmaras pulpares (fusão incompleta) ou uma só raiz e polpa (fusão completa). Na geminação a coroa é larga ou bífida e geralmente apresenta uma câmara pulpar e uma raiz larga. A cúspide em garra é visualizada como 2 linhas radiopacas, com início na área cervical, que convergem em direção ao bordo incisal. Poucos casos apresentam cornos pulpares visíveis nas radiografias dentárias.

A apresentação concomitante destes dois achados morfológicos num só dente, tornam este caso clínico insólito e desafiante.

Caso Clínico

7 anos. Sem antecedentes pessoais de relevo.

Sem história de traumatismos alvéolo-dentários, infeções sistémicas ou exposição a radiação em excesso. Familiares sem anomalias dentárias.

Motivo de Consulta de Estomatologia: múltiplas cáries na dentição decídua.

Anamnese: odontalgia no 3º quadrante.

Exame Objetivo: Sem distorções faciais nem fácies síndromica.

Intra-oral: Dentição mista e cáries em múltiplos dentes decíduos. Oclusão classe I e ausência de alterações esqueléticas.

Dente anómalo, no espaço de 41 e 42, com uma **coroa larga** e um **sulco que se estende pela face vestibular até ao bordo incisal, mimetizando a divisão do dente em 2 partes** (Fig. 1). Na face lingual visualizava-se uma **pequena saliência cônica com 6 mm de comprimento, que cobria 2/3 da superfície lingual do dente duplo, poupando o bordo incisal** (Fig. 2).

Estudo imagiológico complementar: Dente com coroa larga, com dois canais radiculares e uma câmara pulpar e sobreposição de duas linhas radiopacas convergentes no plano de fusão dos dois dentes. **Achados compatíveis com o diagnóstico de dente duplo, por fusão de 41 e 42, com cúspide em garra.** Ausência de alterações radiográficas do periodonto (Fig. 3) (Fig. 4).

Plano: Restauração dos dentes com cáries após abertura da lesão cariogénica e remoção do tecido cariado. **Em relação ao dente fundido, decidido tratamento conservador/expectante.**

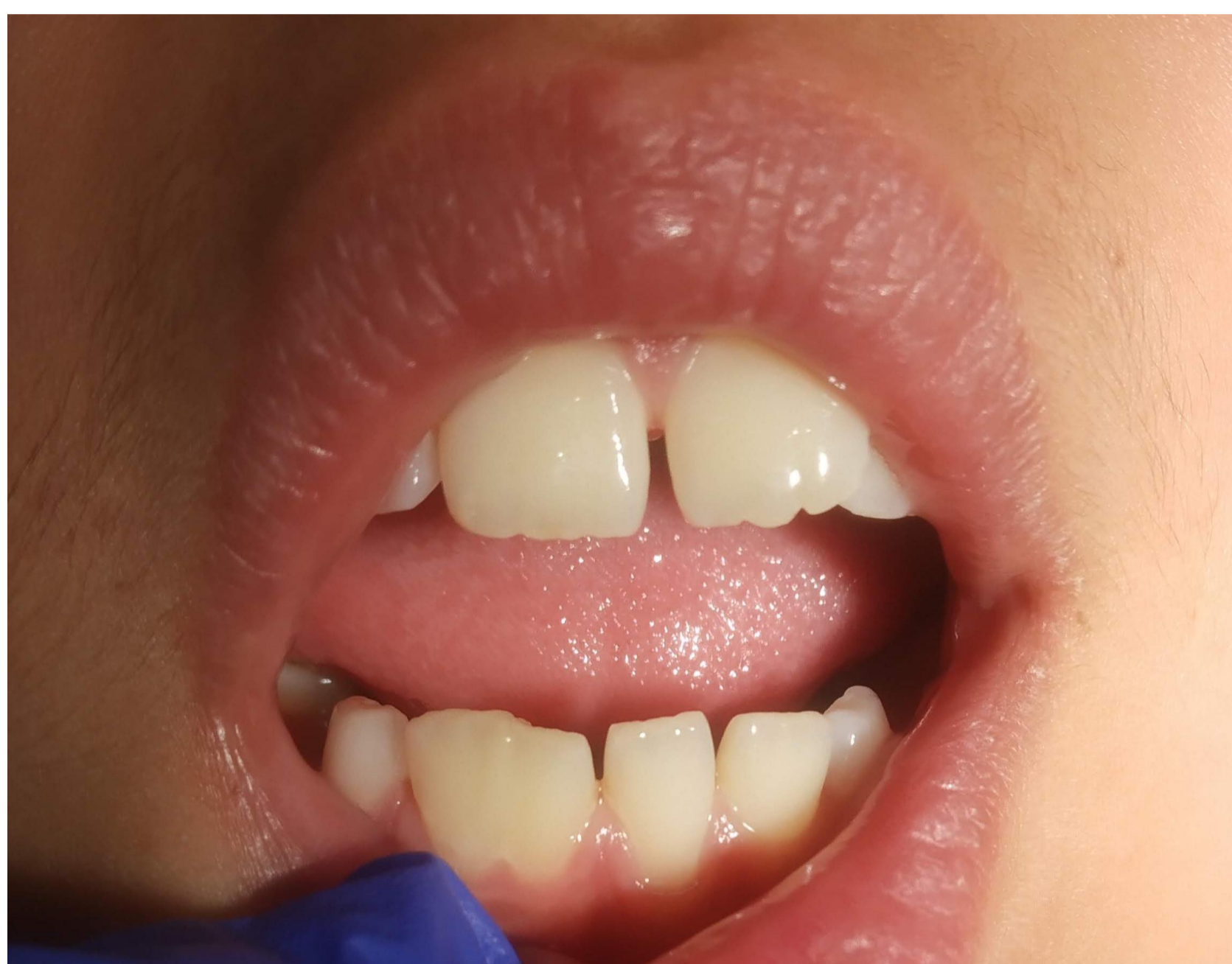

Figura 1: Dente duplo - superfície vestibular

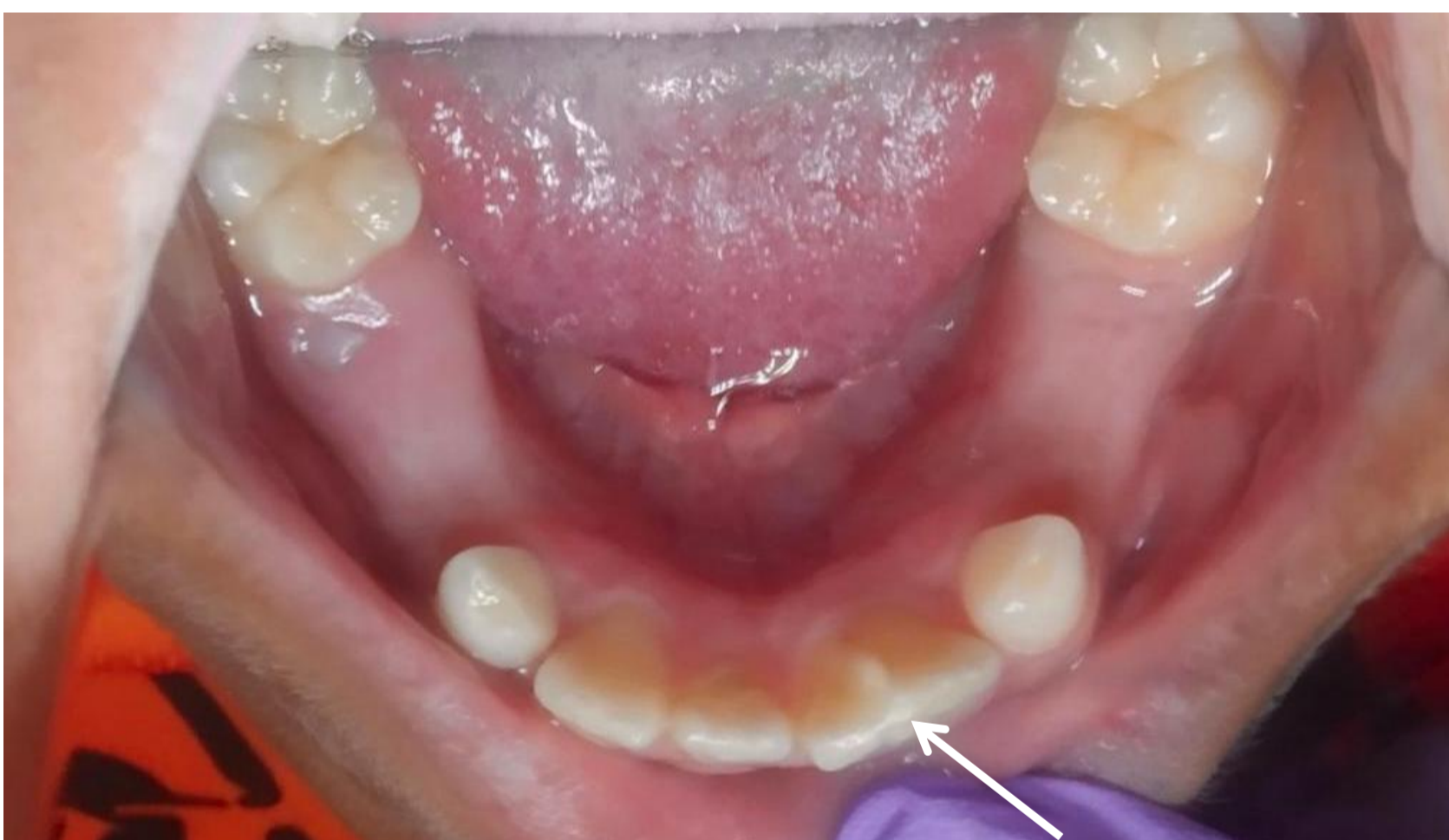

Figura 2: Cúspide em garra

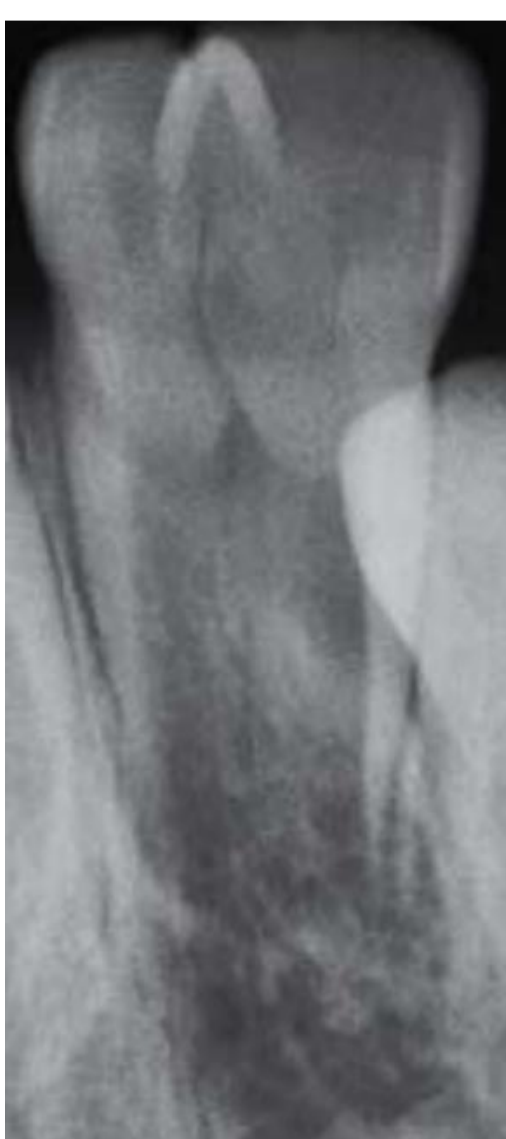

Figura 4: Radiografia periapical

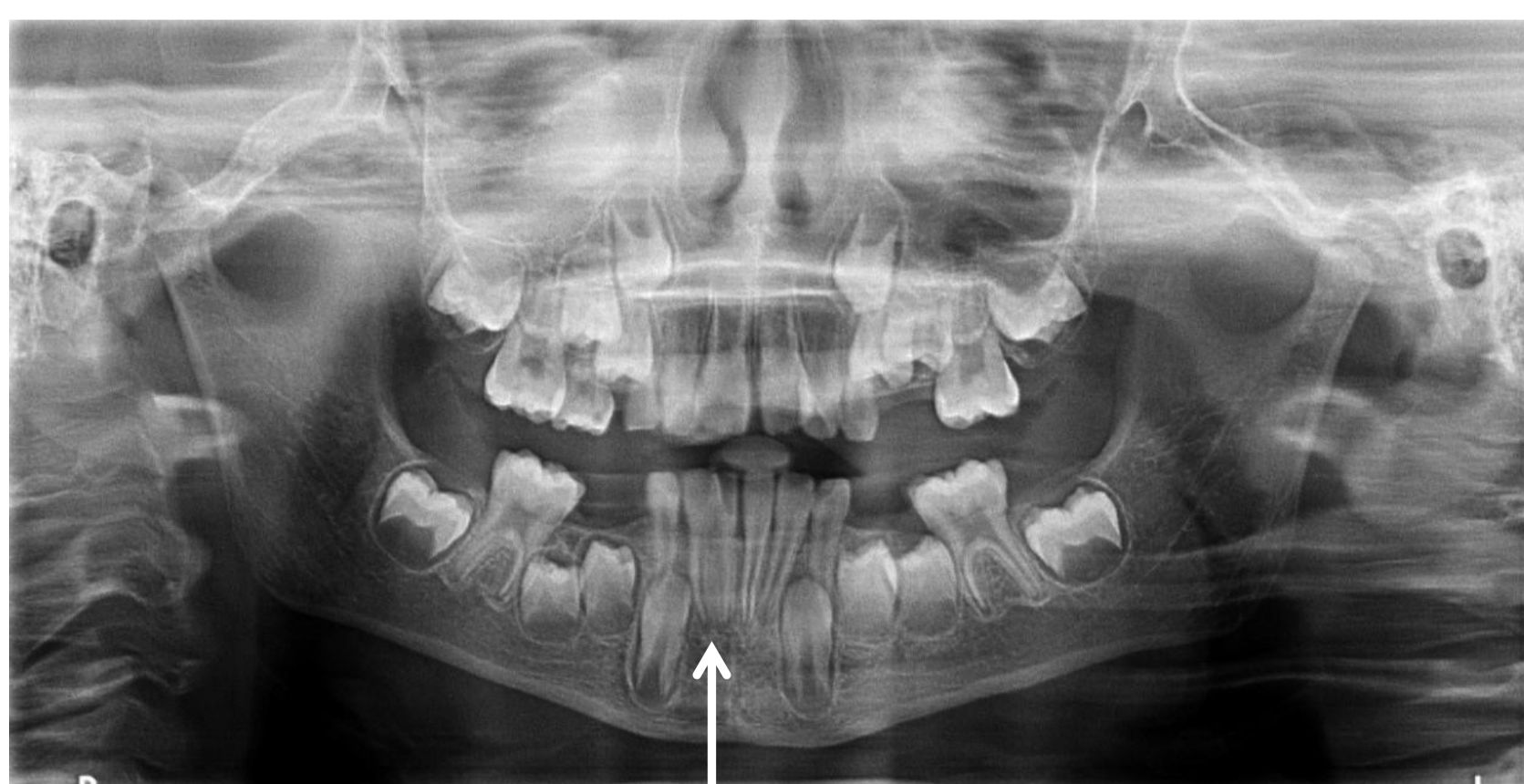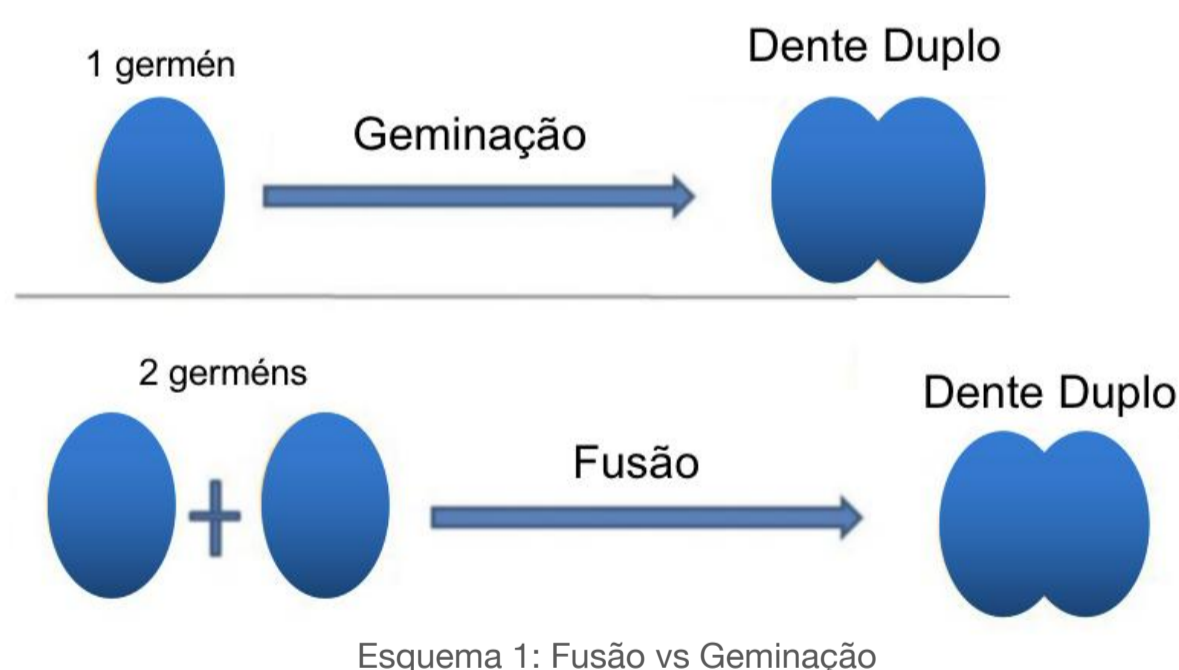


Figura 3: Ortopantomografia - identificando dente duplo

Discussão e Conclusão

Dente duplo e cúspide em garra são anomalias dentárias raras, mais frequentes em crianças.

A caracterização do endodonto, através dos exames de imagem, ajuda a distinguir fusão de geminação, a caracterizar a cúspide extra e a eleger o melhor tratamento.

Os dentes com estas anomalias podem provocar problemas de oclusão, ortodónticos e apresentam maior predisposição para o desenvolvimento de cáries e problemas periodontais, devido aos sulcos e fissuras que se podem estender subgingivalmente. As cúspides em garra podem traumatizar os tecidos moles como a língua e a mucosa ou facilmente fraturar com risco de exposição pulpar.

O impacto estético também é uma queixa comum. A presença destas complicações e as expectativas estéticas do doente ditam a necessidade de tratamento.

O paciente deste caso clínico está numa fase de desenvolvimento crânio-maxilofacial, não apresenta problemas ortodónticos nem periodontais. A cúspide em garra é pequena e não traumatiza os tecidos moles, nem interfere com a oclusão. Por esses motivos, optou-se por um tratamento conservador/expectante, com reforço das medidas de higiene e dietéticas, vigilância apertada e colocação de selantes em sulcos e fissuras do dente duplo para evitar o aparecimento de cáries.

Bibliografia

Mamdani S., Pathak D., Harrison M., Bhujel N., Macrodontia and double teeth: a review and case series. British Dental Journal. 2023.
Rosas G., Jimenez J., Prats M., M Hernández M., Consideraciones y diferencias en el tratamiento de un diente fusionado. Med Oral. 2004;9:224-8.

Neville Damm Alen Chi. Patologia Oral e Maxilofacial. 4ª edição. Elsevier Saunders.

Elena Leache, Juan Quesada, Monserrat Pizarro, Carlos Ballesta, Asunción Mendoza. Odontopediatria. 1995, Masson, Barcelona.