

ESTUDO LONGITUDINAL DA ASSIMETRIA FACIAL EM CRIANÇAS COM MORDIDA CRUZADA UNILATERAL

ANA RITA SANTOS (1), PATRÍCIA GOMES (2), JOANA GODINHO (3), LUÍS JARDIM (4)

1- MÉDICA DENTISTA, FACULDADE DE MEDICINA DENTÁRIA DA UNIVERSIDADE DE LISBOA,

RITA.OLIVEIRA.SANTOS001@GMAIL.COM

2- MÉDICA DENTISTA, PROFESSORA AUXILIAR CONVIVADA DA UNIDADE DE ORTODONTIA DA FACULDADE DE MEDICINA DENTÁRIA DA UNIVERSIDADE DE LISBOA

3- MÉDICA DENTISTA, PROFESSORA AUXILIAR DA UNIDADE DE ORTODONTIA DA FACULDADE DE MEDICINA DENTÁRIA DA UNIVERSIDADE DE LISBOA

4 - MÉDICO DENTISTA, PROFESSOR CATEDRÁTICO DA UNIDADE DE ORTODONTIA DA FACULDADE DE MEDICINA DENTÁRIA DA UNIVERSIDADE DE LISBOA



INTRODUÇÃO

A mordida cruzada posterior unilateral é caracterizada pela inversão lingual da relação dentária transversal normal, devendo incluir pelo menos um dente posterior de um lado (1,2). A prevalência da mordida cruzada posterior unilateral varia entre 8% e 22% (3). O desvio lateral associado à mordida cruzada posterior unilateral, se não tratada na dentição decídua e mista, pode levar a alterações do crescimento, que resultam em assimetria facial de origem esquelética (4,5). O desvio do mento é uma manifestação comum da assimetria do terço inferior da face, que causa um desvio relativamente à linha média da face (6).

OBJETIVO

Este trabalho teve por objetivo realizar uma avaliação morfométrica da assimetria facial em crianças com mordida cruzada posterior unilateral, antes e depois do tratamento ortodôntico corretivo, através do uso de fotografias de frente em repouso.

MATERIAL E MÉTODOS

Foram selecionadas 47 crianças com mordida cruzada posterior unilateral e com fotografias de frente em repouso e teleradiografias de perfil, obtidas antes e depois da correção ortodôntica, com um aparelho de expansão fixo.

As fotografias foram calibradas a partir das teleradiografias e analisadas com o software Nemoceph® para quantificar a assimetria em várias regiões da face, nomeadamente os lábios, mento, ângulo mandibular e região zigomática, tendo como referências a linha bipupilar e a perpendicular a esta que passa pelo filtro labial.

O erro do método foi determinado através de medições repetidas. A presença de uma assimetria significativa foi calculada através de testes-t para uma amostra. A comparação entre a assimetria antes e depois do tratamento com expansão, foi efetuada com testes-t para amostras emparelhadas, determinando-se como significativo um $p < 0,05$.

RESULTADOS E DISCUSSÃO

Variáveis	Teste t para uma amostra				Teste t emparelhado	
	Antes do tratamento $\bar{x} \pm \sigma$ (mm)	p	Depois do tratamento $\bar{x} \pm \sigma$ (mm)	p	$\bar{x} \pm \sigma$ (mm)	p
Assimetria Pupilar Horizontal	-0,887± 3,108	0,056	-0,108± 3,508	0,833	-0,779± 2,680	0,052
Assimetria Labial Horizontal	-1,181± 1,916	0*	-0,880± 1,782	0,001*	-0,293± 2,033	0,329
Assimetria Goniaca Horizontal	0,143± 4,418	0,826	0,226± 5,415	0,776	-0,084± 5,062	0,91
Assimetria Antegoniaca Horizontal	1,317± 4,295	0,041*	0,909± 4,260	0,776	0,408± 3,371	0,411
Assimetria Zigomática Horizontal	-1,315± 5,157	0,087	-0,536± 6,432	0,571	-0,779± 6,069	0,383
Mento a X	1,372± 1,774	0*	0,762± 1,739	0,004*	0,611± 1,793	0,024*
Assimetria Zigomática Vertical	0,268± 2,590	0,481	-0,086± 2,944	0,842	0,354± 2,312	0,3
Assimetria Goniaca Vertical	1,764± 2,855	0*	1,543± 2,733	0*	0,221± 2,573	0,559
Assimetria Antegoniaca Vertical	0,881± 1,788	0,001*	0,660± 1,632	0,008	0,220± 1,733	0,388
Assimetria Angular Zigomática	0,132± 1,284	0,485	-0,020± 1,520	0,928	0,152± 1,162	0,374
Assimetria Angular Labial	1,034± 1,868	0*	0,632± 1,595	0,009	0,402± 1,437	0,061
Assimetria Angular Goniaca	1,055± 1,732	0*	0,946± 1,779	0,001*	0,110± 1,575	0,635
Assimetria Angular Antegoniaca	-0,957± 1,884	0,001*	-0,7640± 1,815	0,006	-0,193± 1,851	0,477
Assimetria Angular Mentoniana	0,866± 1,139	0*	0,469± 1,115	0,006	0,397± 1,131	0,02
Inclinação do Corpo Mandibular	-2,906± 3,468	0*	-1,982± 3,833	0,001*	-0,925± 3,674	0,091
Ângulo Goniaco	1,487± 3,046	0,002*	1,463± 3,380	0,005	0,024± 3,226	0,96
Inclinação do ramo da mandíbula (mm)	-1,092± 3,527	0,039*	-0,143± 3,903	0,803	-1,839± 3,910	0,002

A média de idades foi de 8,6 e de 11,3 anos, respetivamente, para antes e depois do tratamento ortodôntico. Antes do tratamento da mordida cruzada, a assimetria goniaca vertical foi a mais significativa ($1,76 \pm 2,8$ mm). O número de variáveis que apresentavam uma assimetria diminuiu com o tratamento ortodôntico, apesar de algumas continuarem a ser significativas após a correção ortodôntica. Ao analisar o efeito do tratamento, a variável correspondente ao desvio vertical do mento em relação à linha horizontal de referência, apresentou uma redução significativa da assimetria ($p=0,024$).

Tabela 1 - Média, desvio padrão, mínimo, máximo e valor de p para todas as variáveis (* $p < 0,05$). Valores em milímetros; valores negativos representam uma assimetria para a direita e positivos para a esquerda.

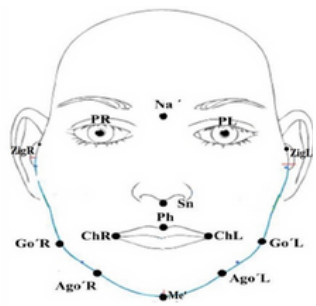


Fig 1 - Pontos de referência nos tecidos moles na fotografia frontal

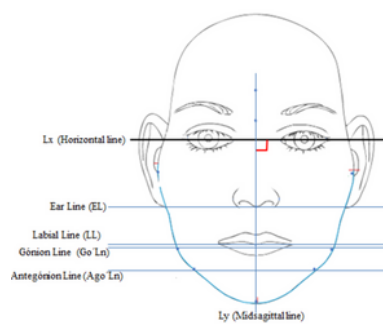


Fig 2 - Linhas de referência e linhas horizontais

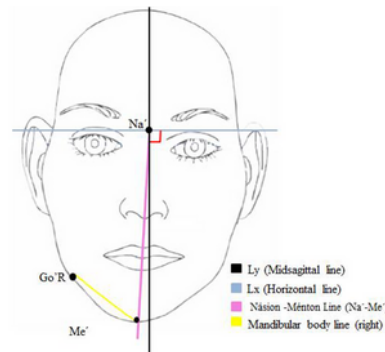


Fig 3 - Linhas de referência e linhas não horizontais

CONCLUSÃO

Este estudo permitiu concluir que a assimetria facial está presente antes e depois do tratamento da mordida cruzada posterior unilateral, embora diminua com o tratamento. A correção da mordida cruzada levou a uma redução significativa na assimetria do mento.

BIBLIOGRAFIA

