

duartetenunospinolabarreto@gmail.com

# Granuloma periférico de células gigantes

## Um caso clínico em idade pediátrica

Barreto, D.<sup>1,2,3</sup> Graterol, S.<sup>1,2,3</sup> Contente, F.<sup>1,2,3</sup> Coelho T.<sup>2,3,4</sup> Simão, R.<sup>2,3,4</sup> Salvado, F.<sup>2,3,4,5</sup>

1 – Interno de Formação Especializada em Estomatologia, Centro Hospitalar Universitário Lisboa Norte (CHULN); 2 – Clínica Universitária de Estomatologia; 3- Faculdade de Medicina da Universidade de Lisboa; 4 – Assistente Hospitalar do Serviço de Estomatologia, CHULN, CHULN; 5 – Assistente Hospitalar Graduado Sênior, Diretor do Serviço de Estomatologia, CHULN

**Introdução:** O granuloma periférico de células gigantes é uma lesão de tecidos moles, benigna, exclusiva da cavidade oral, que ocorre por reação hiperplásica do tecido conjuntivo periosteal ou ligamento periodontal em resposta a uma agressão local ou traumatismo crónico. Apresenta-se como uma massa de consistência duro-elástica de superfície lisa e brilhante, indolor, podendo ser sésil, pediculada ou multilobulada. É mais frequente na região posterior da mandíbula e raramente excede os 2-3 cm de diâmetro. Pode ocorrer em todas as idades, sendo mais prevalente entre a quarta e sexta década de vida e mais agressivo em crianças. Radiograficamente observam-se áreas de reabsorção óssea adjacente à lesão e o diagnóstico definitivo é obtido por exame histopatológico. O diagnóstico diferencial inclui granuloma piogénico, fibroma ossificante periférico e fibroma cimento-ossificante periférico, sendo que todas estas lesões podem ter achados clínicos e imagiológicos semelhantes. O tratamento consiste na excisão cirúrgica da lesão e eliminação do fator desencadeante, devendo manter vigilância clínica e imagiológica dada a possibilidade de recidiva.

### Serviço de Urgência do CHULN (11 de março de 2023)

Criança de 9 anos, sexo masculino

- **Edema do terço inferior da hemiface esquerda**
  - 3 semanas de evolução
- **Lesão exofítica**
  - Eritematosa, aspeto lobulado
  - com cerca de 4 cm de maior eixo
  - no rebordo alveolar do 3º quadrante
  - extensão de 74 à face mesial de 36
- 74 lingualizado e cariado com mobilidade grau III/III
- A ortopantomografia demonstrou perda óssea vertical do 3º quadrante na área de 74 e 75, 36 distalizado e confirmou ausência de 75

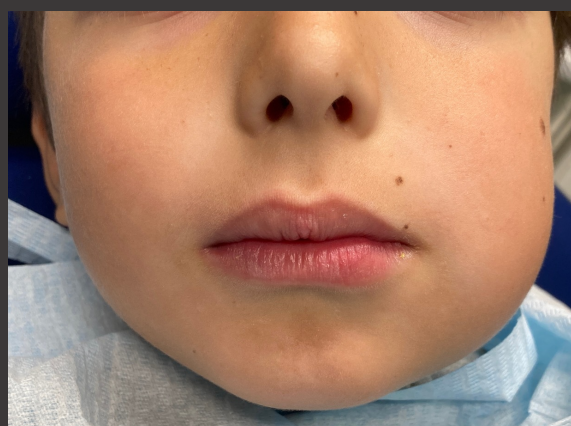

Fig. 1 – Edema do terço inferior da hemiface esquerda

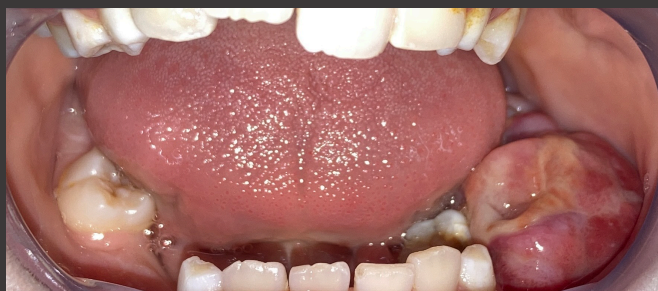

Fig. 2 – Lesão exofítica objectivada ao exame intra-oral

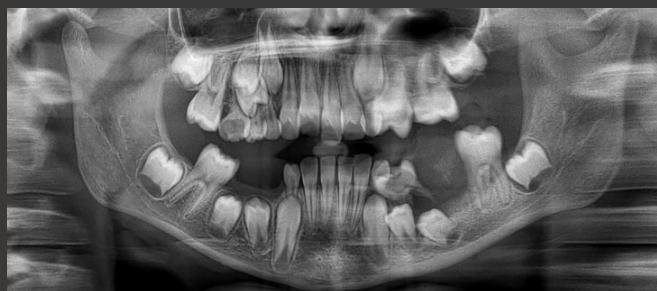

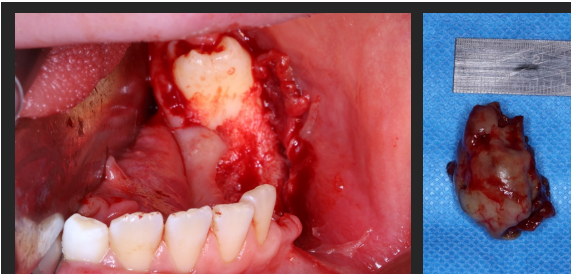
Fig. 3 – Ortopantomografia realizada no serviço de urgência do CHULN

Sob anestesia local procedeu-se a realização de biópsia incisional de lesão com punch e extração de 74  
**Exame histopatológico - granuloma periférico de células gigantes**

10/05/2023

**Sob anestesia geral procedeu-se a excisão da lesão seguido de curetagem local**

O exame histopatológico da peça confirmou diagnóstico inicial  
**granuloma periférico de células gigantes**



Figs. 4 e 5 – Intra-operatório e peça excisada

### Reavaliação de 2 meses de pós-operatório

- Doente assintomático
- Região intervencionada bem cicatrizada
- Erupção de 34 e 35 no local intervencionado

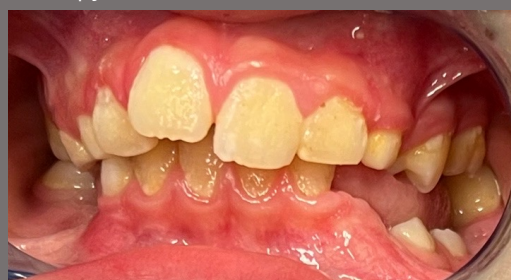

Fig. 6 – Exame intra-oral aos 2 meses pós-operatório

### Reavaliação de 3 meses de pós-operatório

Doente mantém-se assintomático

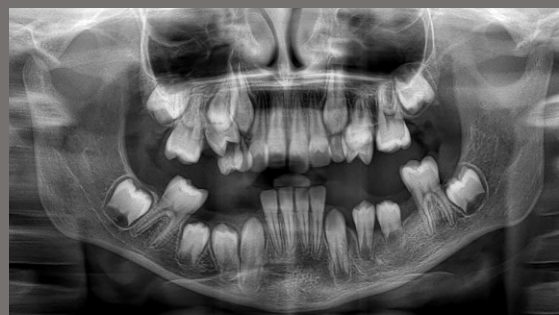

Fig. 7 – Ortopantomografia realizada aos 3 meses pós-operatório

**Conclusão:** Este caso demonstra um crescimento rápido de uma lesão intraoral, sendo a rápida realização de biópsia fundamental para o diagnóstico definitivo e definição de abordagem terapêutica adequada.

### Bibliografia

1- Fortes, Nádia; Bonne, Roberto; Manhique, Bento (2018) Granuloma periférico de células gigantes – Relato de um caso clínico. Revista Portuguesa de Estomatologia, Medicina Dentária e Cirurgia Maxilofacial DOI: <http://doi.org/10.24873/rpemd.2018.11.417>

2- Rodrigues, Sílvia; Mitra, Dipika; Pawar, Sudarshana; Vijayarakar, Harshad (2015) Peripheral giant cell granuloma: This enormity is a rarity. Journal of Indian Society of Periodontology DOI: 10.4103/0972-124X.152411