



joao_morais10@hotmail.com

Osteomielite por crise vaso-oclusiva

A propósito de um caso clínico

Barreto, D.^{1,2,3} Morais, J.^{1,2,3} Contente, F.^{1,2,3} Coelho T.^{2,3,4} Simão, R.^{2,3,4} Salvado, F.^{2,3,4,5}

1 – Interno de Formação Especializada em Estomatologia, Centro Hospitalar Universitário Lisboa Norte (CHULN); 2 – Clínica Universitária de Estomatologia; 3- Faculdade de Medicina da Universidade de Lisboa; 4 – Assistente Hospitalar do Serviço de Estomatologia, CHULN, CHULN; 5 - Assistente Hospitalar Graduado Sênior, Diretor do Serviço de Estomatologia, CHULN

Introdução: A drepanocitose ou anemia falciforme é uma doença hematológica hereditária, caracterizada pela mutação do gene beta-hemoglobina. Cursa com a produção de hemoglobina de conformação anómala, causando múltiplas complicações. Além dos sintomas típicos de anemia, como cansaço, palidez e sono, a anemia falciforme pode apresentar-se com crises vaso-oclusivas, nomeadamente na forma de osteomielite. A osteomielite é uma complicação óssea em doentes com anemia falciforme, afetando com maior frequência a tibia, fémur, úmero e vértebras. Os sintomas incluem dor óssea e febre e o diagnóstico é auxiliado com exames de imagem. O microorganismo mais isolado nestas infeções é a salmonela, seguido pelo staphylococos. A osteomielite da mandíbula é uma complicação rara, descrita em literatura. O tratamento passa pela sequestrectomia e antibioterapia sistémica.

Criança de 10 anos

- Sexo feminino
- Melanodérmica
- Drepanocitose com história de doença cerebrovascular e múltiplos enfartes ósseos

Observada no Serviço de Urgência do CHULN por suspeita de osteomielite mandibular crónica com meses de evolução.

- Fístula cutânea com drenagem purulenta a nível da mandíbula à direita
- Dentição mista sem cáries dentárias, doença periodontal ou outras alterações
- Vestíbulo do 4º quadrante livre

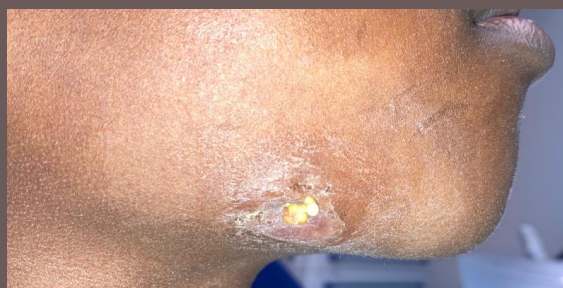

Fig. 1 - fístula cutânea com drenagem purulenta

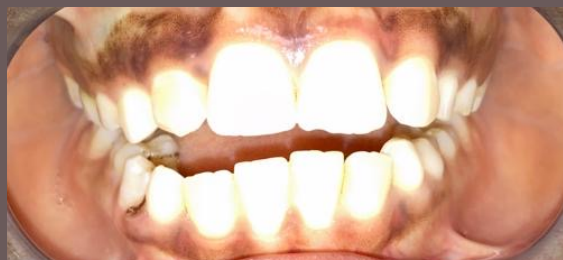

Fig. 2 – Vestíbulo do 4º quadrante livre ao exame intra-oral

alteração do trabeculado ósseo entre as raízes do dente 46 sugestivas de osteomielite crónica

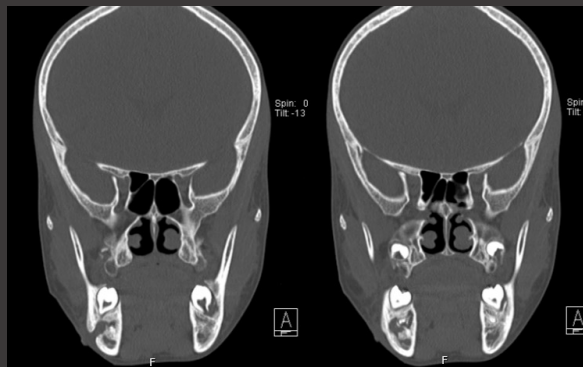


Fig. 3 – TC MF realizada no Hospital de origem

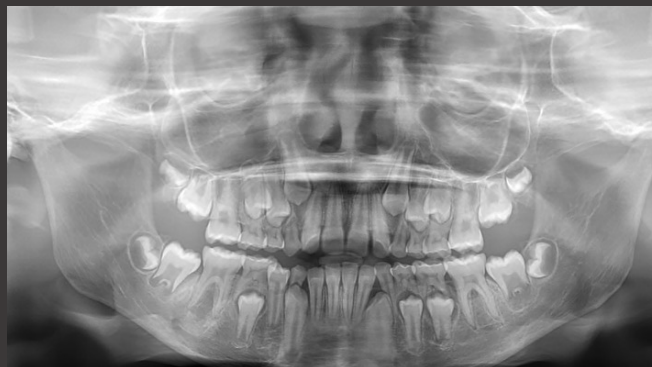

Fig. 4 – Ortopantomografia realizada no serviço de urgência do CHULN

Realizou-se colheita de exsudado purulento

- Isolamento de Eikenella Corrodens

Manteve antibioterapia durante 3 semanas com

- amoxicilina/ácido clavulânico 50mg/kg/dose
- clindamicina 20mg/kg/dose
- A doente evoluiu bem, com resolução de drenagem de conteúdo purulento

Reavaliação em consulta aos 3 meses

- Vestíbulo 4º quadrante livre
- 46 vital
- Redução da hipotransparência ao nível da furca de 4.6

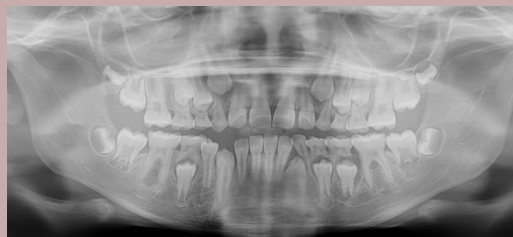

Fig. 5 – Ortopantomografia de reavaliação aos 3 meses

Discussão/conclusões: O caso descrito revela uma situação de osteomielite mandibular não odontogénica, cuja anamnese, exame objetivo e avaliação imagiológica da doente se revelaram essenciais para o diagnóstico definitivo. Nos doentes com anemia falciforme, a osteomielite mandibular é uma complicação rara que se poderá desenvolver em contexto de crise vaso-oclusiva. O presente caso permite alertar para a possibilidade de desenvolvimento desta situação clínica, contribuindo para um diagnóstico correto e tratamento dirigido.

Bibliografia

- 1- Aldallal SM (2017) Osteomyelitis: A manifestation of sickle cell anemia. Clin Med Invest 2: DOI: 10.15761/CM.1000132
- 2- Silva, Inês; Reis, Ana; Palaré, Maria João; Ferrão, Anabela; Rodrigues, Teresa; Morais, Anabela (2024) Sickle cell disease in children: chronic complications and search of predictive factors for adverse outcomes. European Journal of Haematology DOI: 10.1111/ejh.12411
- 3- Hilal Al-Ismaili; Omar Nasim; Abdulaziz Bakathir (2017) Jaw Osteomyelitis as a Complication of Sickle Cell Anaemia in Three Omani Patients. Sultan Qaboos University Medical Journal DOI: 10.18295/squmj.2016.17.01.016