

# Cancro oral em loca pós-extração: causa ou acaso?

Nº 32



Contato do autor:  
caterinamachado8@gmail.com

Machado Ferreira, Catarina<sup>1 3</sup>; Vital, Catarina<sup>1 3</sup>; Maria Leite, Paula<sup>1 3</sup>; Rodrigues Barros, Cristina<sup>1 3</sup>; Prates, Marcelo<sup>2 3</sup>



<sup>1</sup> Internos de formação específica de Estomatologia; <sup>2</sup> Assistente Hospitalar de Estomatologia; <sup>3</sup> Centro Hospitalar Universitário de Lisboa Central

## INTRODUÇÃO

O cancro oral é uma patologia que apresenta alta incidência em todo mundo. Apesar dos progressos na área do diagnóstico e terapêutica, atualmente continua a ter um mau prognóstico e quando detetado, na sua maioria, já se encontra em estadios avançados da doença. É mais frequente nos homens, em idades superiores a 50 anos, sendo o tipo histológico mais comum o carcinoma pavimentocelular (CPC).

## CASO CLÍNICO

### ANAMNESE:

- **Homem, 59 anos**, raça caucasiana. Previamente **saudável**;
- Referenciado à urgência de Estomatologia por queixas de **dor mandibular recorrente**;
- Descrevia episódio de complicação pós-extração dentária de 47 e 48 há cerca de 1 ano, com má cicatrização da loca cirúrgica. Desde então, referia múltiplas idas ao serviço de urgência hospitalar por queixas de dor na região intervencionada, sempre considerado como deiscência de ferida e atraso na cicatrização pós-extração;
- Teria sido re-intervencionado para encerramento de ferida, sem melhoria. Referia que a mucosa nunca teria cicatrizado completamente, com episódios de ulceração que demoravam a resolver;
- A dor, inicialmente episódica, tinha-se tornado constante nas últimas semanas, não cedendo a analgesia.

### EXAME OBJETIVO:

- Apresentava **lesão exofítica ulcerada** da mucosa do rebordo alveolar do **4º quadrante**, estendendo-se desde a região distal de 45 até ao trígono retromolar homolateral (Figura 1). A lesão era friável e dolorosa ao toque. Não apresentava drenagem de conteúdo purulento;
- Não se palpavam adenopatias cervicais.

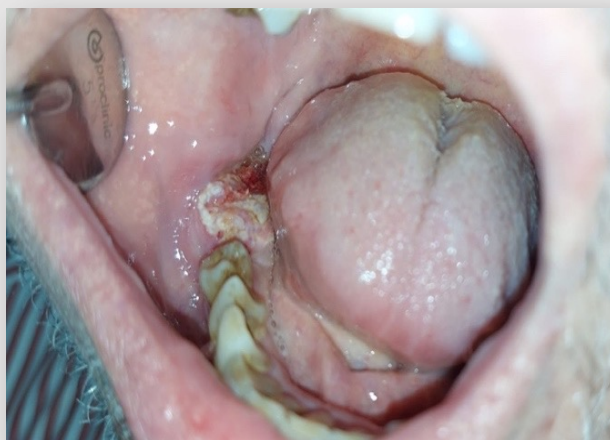


Fig. 1. Lesão exofítica ulcerada da mucosa do rebordo alveolar do 4º quadrante, à apresentação.

### EXAMES COMPLEMENTARES DE DIAGNÓSTICO E ABORDAGEM:

- Em ortopantomografia, verificava-se **lesão osteolítica** de bordos irregulares do 4º quadrante, subjacente à lesão descrita (Figura 2);
- Realizou-se biópsia incisional cujo resultado histológico revelou hiperplasia da camada basal, interpretada como reativa a um processo inflamatório crónico agudizado. Não estavam descritos sinais de displasia ou neoplasia na amostra enviada;
- Pela forte suspeição clínica de que poderia se tratar de um CPC, baseada na história clínica e características da lesão ao exame objetivo, optou-se por realizar nova biópsia incisional;
- O novo estudo histopatológico revelou **CPC invasivo bem diferenciado**. O diagnóstico definitivo foi de **T4 N0** por invasão óssea;
- Realizou **esvaziamento ganglionar cervical radical direito, pelviglossomandibulectomia segmentar direita com reconstrução com retalho livre osteomiocutâneo peroneal e radioterapia complementar**.

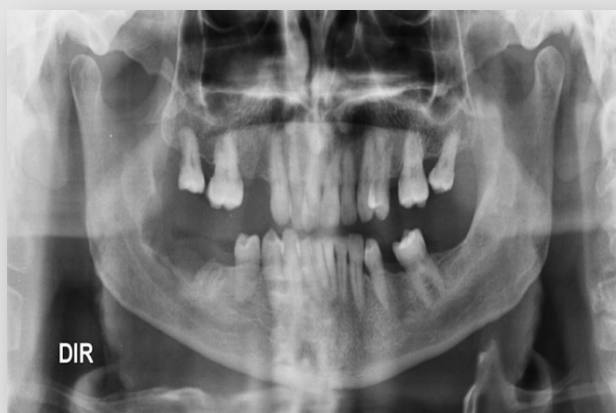

Fig. 2. Lesão osteolítica do 4º quadrante, de contornos irregulares, em OPG realizada na primeira observação em consulta.

## DISCUSSÃO E CONCLUSÕES

O presente caso destaca a relevância da anamnese e exame objetivo no rastreio do cancro oral. A característica recidivante da lesão, com dor recorrente associada, teve um peso preponderante na suspeição clínica que motivou a realização de biópsia. O facto de as queixas serem referidas ao local de uma extração recente terá sido preponderante no atraso do diagnóstico. Fica a dúvida se as queixas ou patologia que levaram à extração teriam origem na presença de CPC ou se o mesmo se desenvolveu posteriormente na loca da extração. A suspeição clínica de CPC é de extrema importância para o diagnóstico precoce que pode melhorar consideravelmente o prognóstico e reduzir a morbilidade associados à doença.