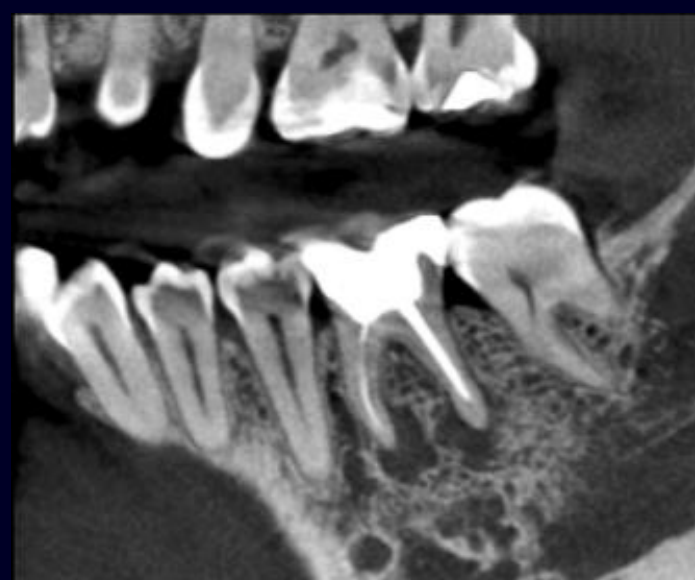


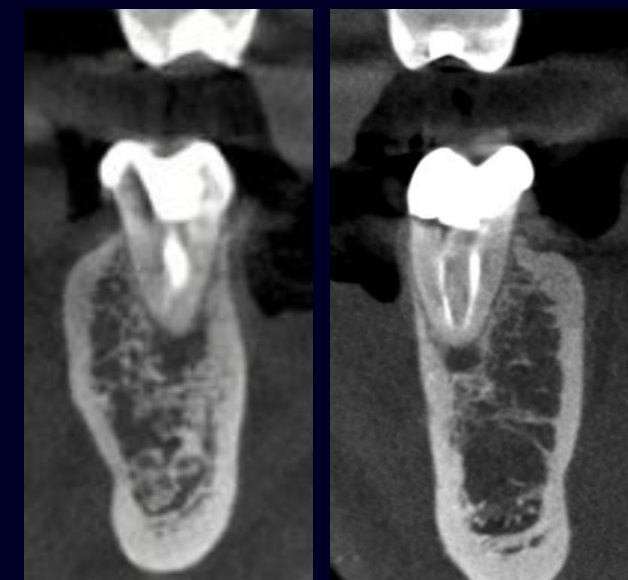
Joana Carvalho<sup>1</sup>, Sofia Furtado<sup>1</sup>, Isabel Vasconcelos<sup>1</sup>, Mário Pereira<sup>1</sup>, Jorge Martins<sup>1</sup>, António Ginjeira<sup>1</sup>  
 1- Faculdade de Medicina Dentária, Universidade de Lisboa

## INTRODUÇÃO

O retratamento endodôntico não cirúrgico apresenta taxas de sucesso que variam de aproximadamente 78% a 87%. A ausência de lesões pré-operatórias ou a presença de lesões pequenas, uma obturação radicular adequada e um acompanhamento prolongado melhoram significativamente o prognóstico do retratamento endodôntico. O objetivo deste trabalho é salientar a gestão de um caso clínico com instrumento fraturado e perfuração radicular no sistema de canais radiculares, realçando a importância dos métodos de diagnóstico para o planeamento destes casos.



Tomografia Computorizada dente 46 vista sagital, FOV: 5.88 cm e tamanho voxel: 0.085mm



Tomografia Computorizada dente 46 vista coronal, FOV: 5.88 cm e tamanho voxel: 0.085mm

## DESCRIÇÃO DO CASO CLÍNICO

Uma paciente de 42 anos, do sexo feminino, compareceu com sintomatologia à mastigação no dente 46. Após exame clínico, revelou tratamento endodôntico prévio com presença de cárie secundária distal e mesial. Testes de percussão com resposta positiva.

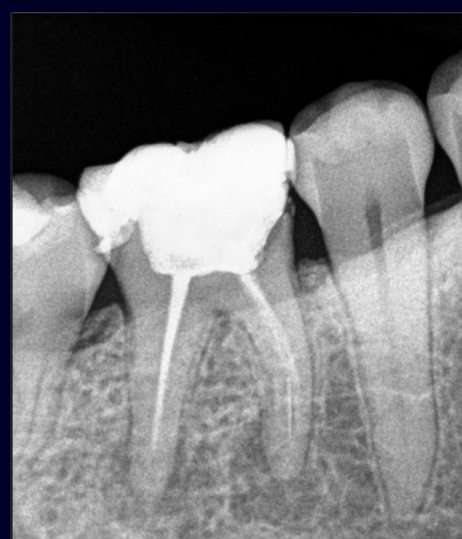O exame radiográfico e tomográfico evidenciou a presença de instrumento fraturado no canal mesio vestibular e lesão periapical associada. O diagnóstico determinado foi dente com tratamento endodôntico prévio e periodontite apical sintomática. O plano de tratamento proposto à paciente foi o retratamento endodôntico, com posterior reabilitação fixa.

Foi realizada restauração pré-endodôntica. A desobturação foi iniciada com Reciproc R25 (VDW, Munique, Alemanha) e realizou-se bypass no canal mesio-vestibular com recurso a limas C-Pilot 10 e 15 (VDW, Munique, Alemanha).

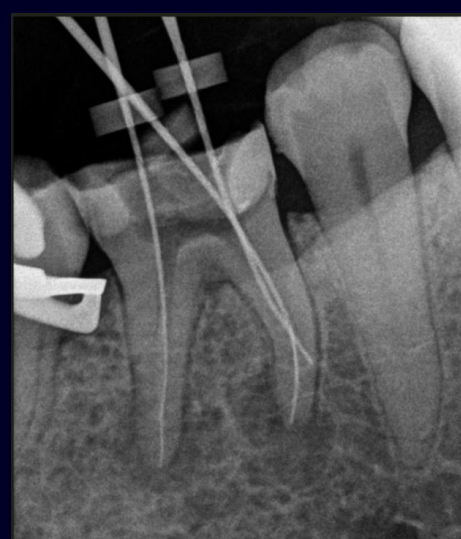A instrumentação foi efetuada com o sistema Wave One Gold (Dentsplysirona, Ballaigues, Suíça) e Protaper Next (Dentsplysirona, Ballaigues, Suíça).

A irrigação foi efetuada com hipoclorito de sódio 5,25% (Cerkamed, Stalowa Wola, Polónia) e ácido cítrico 10% (Cerkamed, Stalowa Wola, Polónia), ativados sónicamente com Endoactivator (Dentsplysirona, Ballaigues, Suíça). A perfuração no canal mesio-lingual foi selada com ProRoot MTA (Dentsplysirona, Ballaigues, Suíça) e posterior obturação com técnica de onda contínua de condensação vertical.

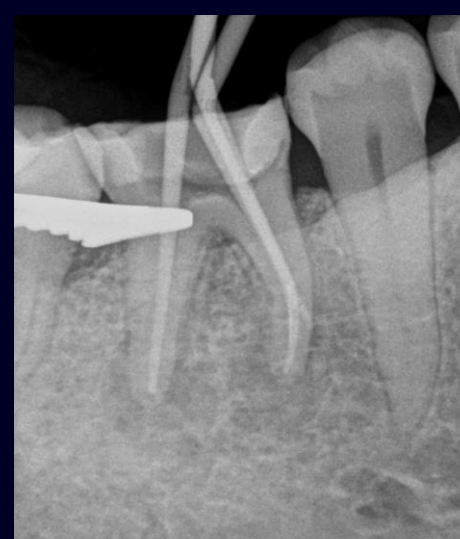Seguidamente foi realizada a reabilitação da peça dentária. Ao controlo de um ano apresenta uma evolução favorável.



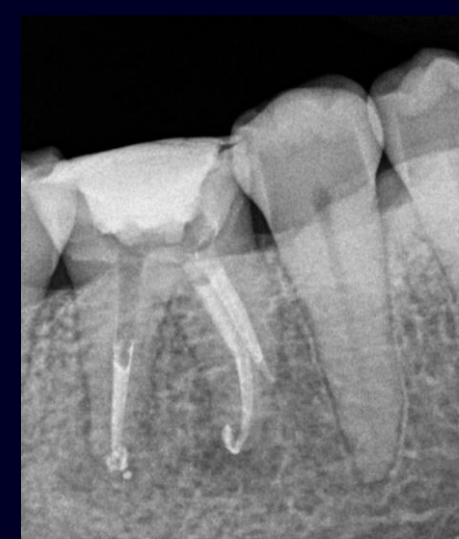Radiografia Inicial dente 46



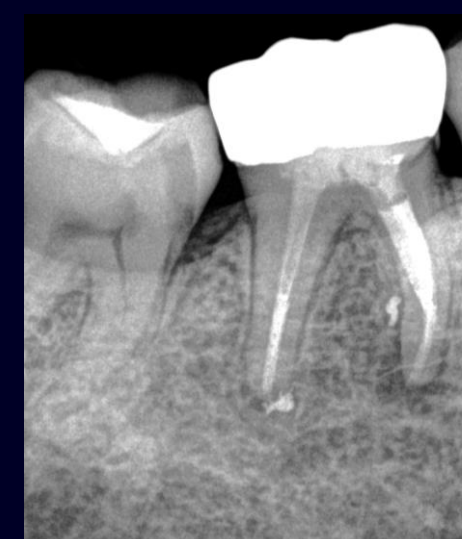Radiografia de Odontometria



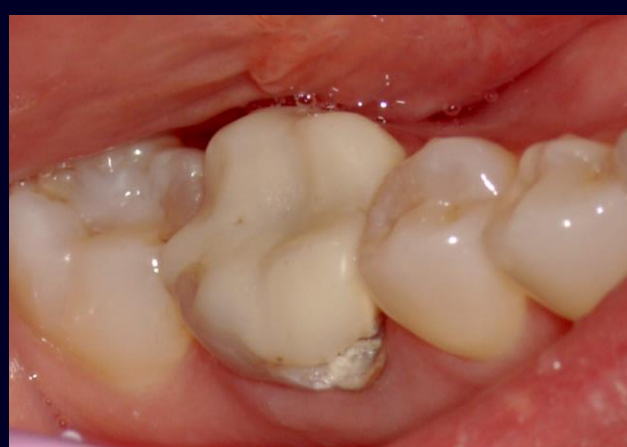Radiografia de prova de cone



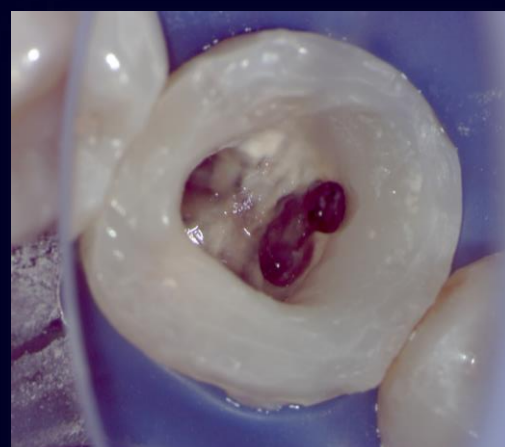
Radiografia após obturação



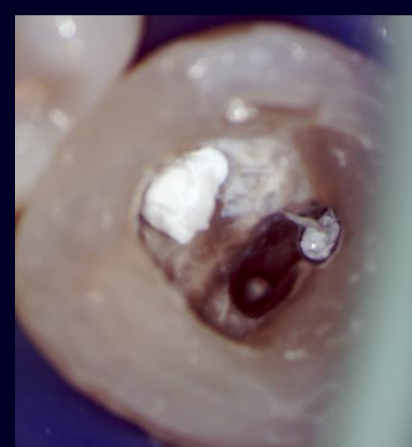
Radiografia de controlo um ano



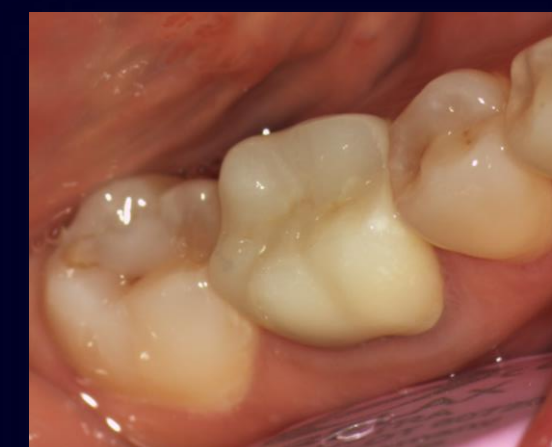Fotografia inicial



Após desobturação



Reparação de perfuração



Após colocação de Coroa Cerâmica

## DISCUSSÃO E CONCLUSÕES

Para a reparação de perfurações abaixo da crista óssea, os materiais biocerâmicos são a escolha ideal. Vários estudos clínicos sobre a reparação de perfurações com MTA reportam taxas de sucesso elevadas, variando entre 73% e 92%. Segundo trabalhos anteriores, não há diferença estatisticamente significativa nas taxas de sucesso entre dentes com e sem instrumentos fraturados. Nestes casos, quando há contaminação do sistema de canais radiculares, a remoção ou o bypass do instrumento fraturado é essencial para garantir resultados mais previsíveis. É importante destacar o uso de ampliação e exames radiográficos de alta resolução para tornar a abordagem clínica mais previsível.

## REFERÊNCIAS BIBLIOGRÁFICAS

1. Clauder T. Present status and future directions – Managing perforations. Vol. 55, International Endodontic Journal. John Wiley and Sons Inc; 2022. p. 872-91.
2. Panitvisai P, Parunnit P, Sathorn C, Messer HH. Impact of a Retained Instrument on Treatment Outcome: A Systematic Review and Meta-analysis. Vol. 36, Journal of Endodontics. 2010. p. 775-80.
3. Sabeti M, Chung YJ, Aghamohammadi N, Khansari A, Pakzad R, Azarpazhooh A. Outcome of Contemporary Nonsurgical Endodontic Retreatment: A Systematic Review of Randomized Controlled Trials and Cohort Studies. Vol. 50, Journal of Endodontics. Elsevier Inc.; 2024. p. 414-33