

1. Introdução

Com os avanços na dentisteria restauradora e conservadora, a reabilitação de dentes com perda severa de estrutura, utilizando abordagens mais conservadoras e procurando preservar o máximo de estrutura dentária remanescente, tornou-se cada vez mais comum.¹ A eficácia comprovada das técnicas adesivas, aliada à melhoria do comportamento biomecânico dos materiais restauradores, tem levantado questões a respeito da necessidade da utilização de espigões e coroas na reabilitação de dentes submetidos a tratamento endodôntico.² Contudo, dentes com extensa destruição coronária, tratados endodonticamente e com pouca estrutura cervical remanescente, continuam a representar um desafio.³

2. Descrição do Caso Clínico

Paciente do sexo feminino, 43 anos de idade, dirigiu-se à Clínica Universitária Egas Moniz, com o **objetivo de reabilitar o dente 44**, de forma económica e conservadora. O exame clínico revelou extensa lesão de cárie com envolvimento pulpar e destruição de estrutura coronária.

Optou-se pela realização do tratamento endodôntico, colocação de um espigão intra-radicular em fibra de vidro, confecção de um núcleo em resina e consequente coroa cerâmica total.

Após o tratamento endodôntico, removeu-se 2/3 de *gutta percha* do comprimento radicular com brocas *Peeso* e, mantendo uma selagem apical adequada, foi calibrado o canal, cimentado o espigão e reconstruído o núcleo em resina composta. De seguida, foi realizado um preparo vertical para coroa total e, posteriormente, confeccionada uma coroa provisória em TAB 2000. Após 15 dias, e com os tecidos devidamente cicatrizados, foi realizada a impressão oral definitiva com técnica de dupla mistura.

Foi inserido um fio de retração gengival #000 e um segundo fio de retração gengival #00 no sulco gengival, com o intuito de afastar horizontalmente os tecidos. O fio de retração gengival #00 foi retirado do interior do sulco gengival e, de seguida, foi adicionado silicone de adição de consistência fluída sobre as peças dentárias e sobre uma moldeira carregada com silicone de adição com os devidos alívios.

Após o retorno, realizou-se a prova de infraestrutura em PMMA, a qual apresentou correta adaptação marginal e espessura de material, e procedeu-se à seleção da cor. Dessa forma, foi reenviada ao laboratório. A prova de cerâmica foi realizada e, ao entregar naturalidade aliada à função, avançou-se para a cimentação da coroa cerâmica final em dissilicato de lítio com um cimento auto-adesivo resinoso. Foi realizado o registo oclusal e os devidos ajustes, e removidos os excessos de cimento.

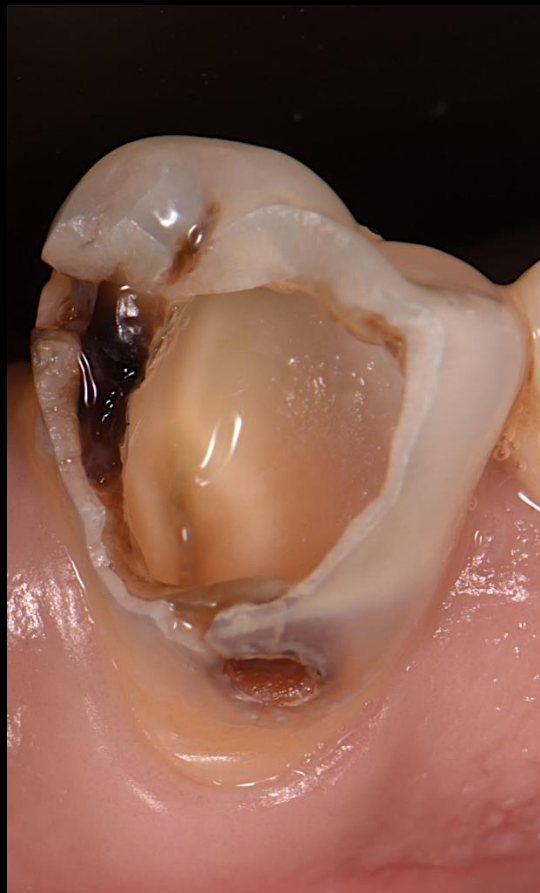

Fig. 1 - Fotografia intra-oral inicial dente #44

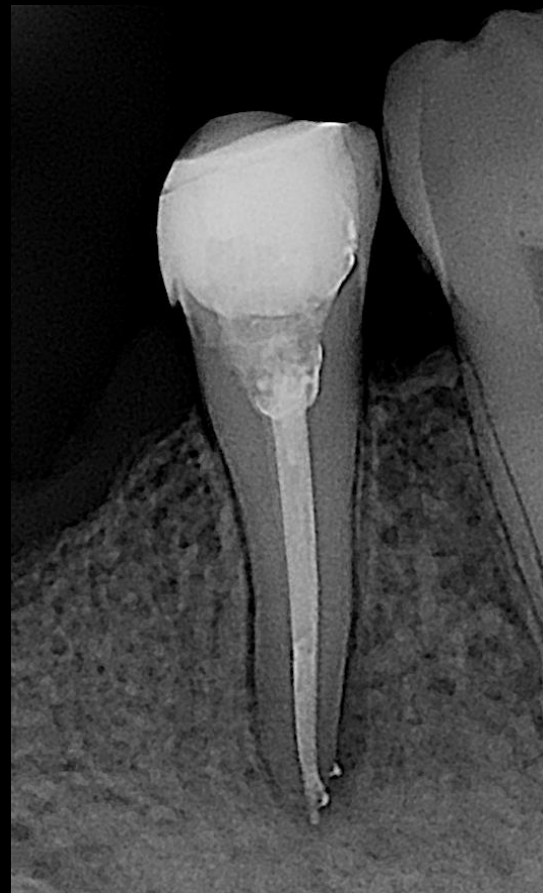

Fig. 2 - Tratamento endodôntico

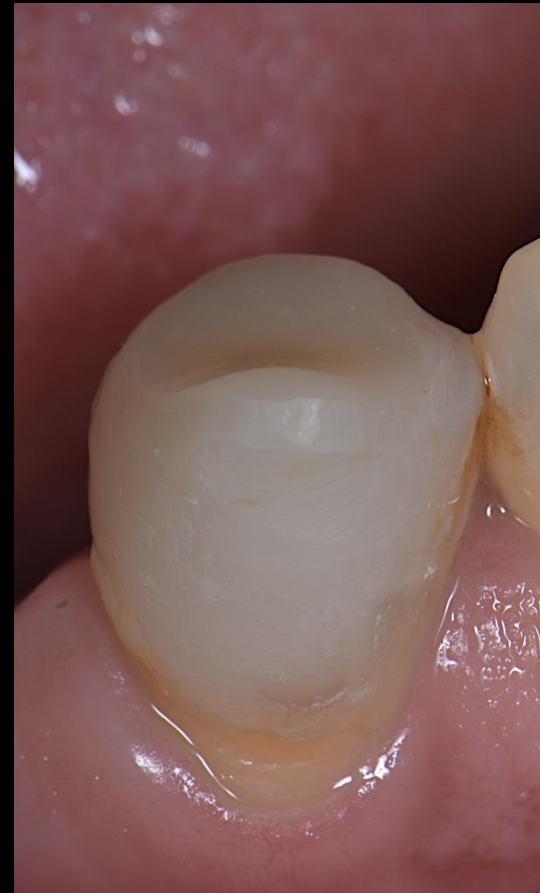

Fig. 3 - Colocação do espigão e confecção do núcleo

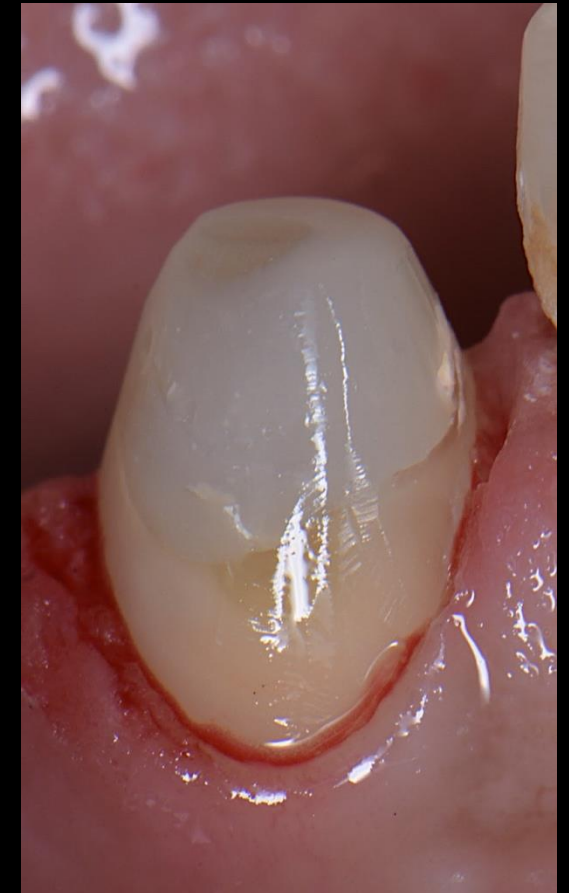

Fig. 4 - Preparação vertical

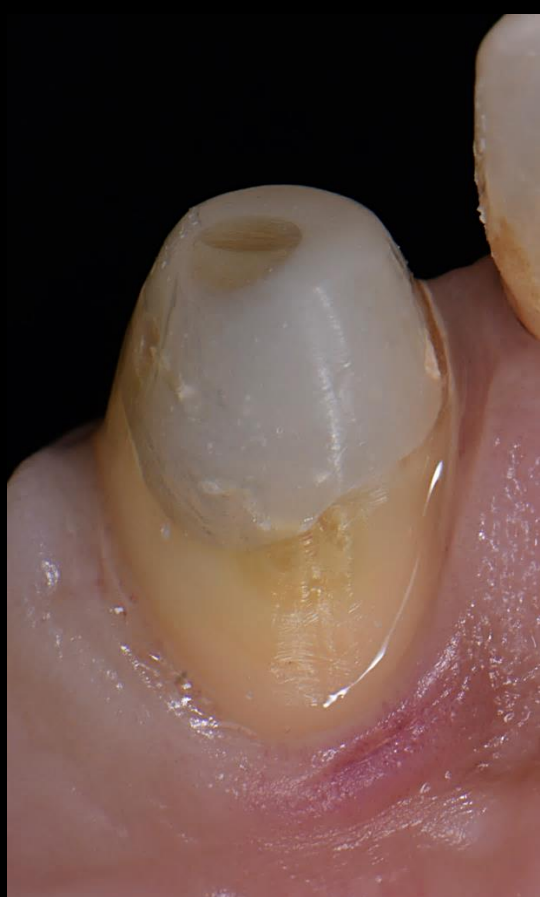

Fig. 5 - Tecidos cicatrizados 15 dias após o preparo

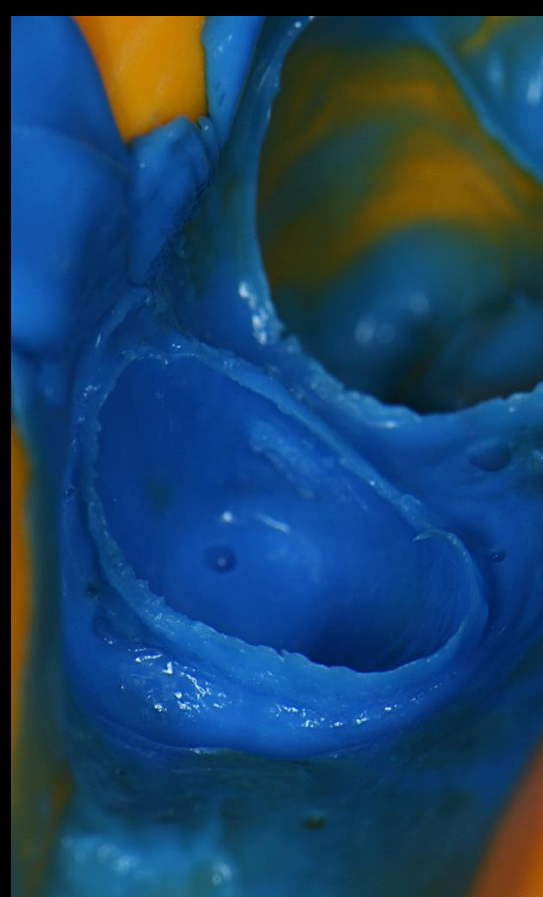


Fig. 6 - Impressão oral com técnica de dupla mistura

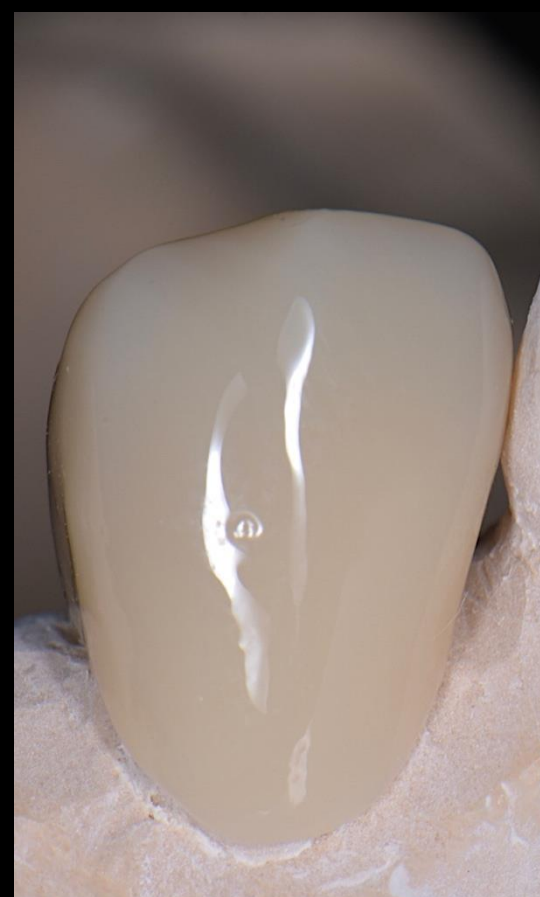

Fig. 7 - Prova de infraestrutura em PMMA

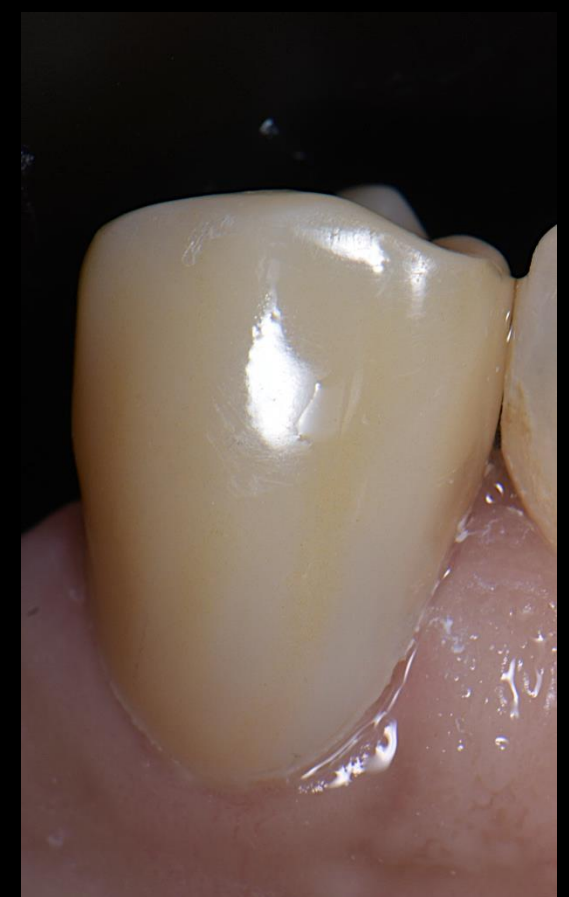

Fig. 8 - Fotografia intra-oral final dente #44

3. Discussão e Conclusões

A escolha da abordagem terapêutica para reabilitar um dente endodonciado depende de vários fatores. Os pré-molares estão sujeitas a forças mais complexas. Por isso, a utilização de espigões em pré-molares é aconselhada em casos de destruição coronária severa. Neste contexto, os espigões em fibra de vidro, pelas propriedades físicas semelhantes às da dentina natural, são atualmente a opção preferida. Além disso, as restaurações indiretas são uma boa alternativa às restaurações diretas em cavidades de três, ou mais, paredes axiais. Do ponto de vista biomimético, preservar e conservar a estrutura do dente é essencial. Nesse sentido, as preparações verticais são menos invasivas em comparação com as preparações horizontais. Este caso clínico demonstra a aplicação bem-sucedida de técnicas modernas e materiais avançados na reabilitação de dentes com destruição coronária extensa, resultando numa reabilitação estética e funcional.

REFERENCIAS BIBLIOGRÁFICAS:

1. Mannocci F, Bitter K, Sauro S, Ferrari P, Austin R, Bhuvra B. Present status and future directions: The restoration of root filled teeth. *International Endodontic Journal*. 2022 Jul 19;
2. Corrêa G, Pradebon Brondani L, Sarkis-Onofre R, Dalmolin Bergoli C. Restorative strategies for weakened roots: Systematic review and Meta-analysis of in vitro studies. *Brazilian Dental Science*. 2019 Jan 31;22(1):Process.
3. Faria ACL, Rodrigues RCS, de Almeida Antunes RP, de Mattos M da GC, Ribeiro RF. Endodontically treated teeth: Characteristics and considerations to restore them. *Journal of Prosthodontic Research*. 2011 Apr;55(2):69-74.