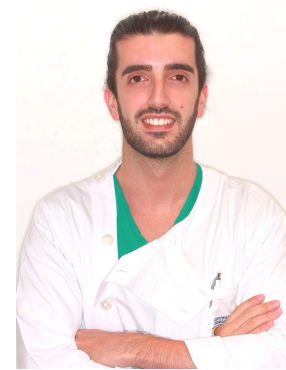

Oclusões Vasculares Labiais após preenchimento com Ácido Hialurónico - revisão sistemática

Autores: João Pedro Melão^{1,2,3}, Francisco Azevedo Coutinho^{2,3,4}, Francisco Gouveia^{1,2,3}, Raquel Magalhães⁶, Luís de Oliveira⁷, Francisco Salvado^{2,3,5}

Afiliação: 1 - Médico Interno de Formação Especializada em Estomatologia na ULSSM; 2 - Clínica Universitária de Estomatologia; 3 - Faculdade de Medicina da Universidade de Lisboa; 4 - Assistente Hospitalar Graduado de Estomatologia, ULSSM; 5 - Assistente Graduado Sênior, Diretor do Serviço de Estomatologia, ULSSM; 6 - Médico Interno de Formação Especializada em Estomatologia do IPO Porto; 7 - Médico Interno de Formação Especializada em Estomatologia na ULS Arrábida



90

João Pedro Melão, OM 70635
joopedromelao@gmail.com

1. Introdução

Esta revisão sistemática visa investigar a literatura recente sobre o uso de preenchimentos com ácido hialurónico para aumento labial, focando-se na incidência de oclusões vasculares, técnicas de prevenção, sintomas e sinais, consequências de oclusões não tratadas e o papel da hialuronidase.

2. Métodos

Foi realizada uma pesquisa de artigos na base de dados PubMed tendo utilizado os termos de pesquisa "vascular occlusion filler hyaluronidase protocol", "labial vascular occlusion hyaluronic acid" e "lip enhancement complications". Os critérios de inclusão abrangeram estudos publicados no últimos 10 anos e que detalham a incidência de oclusões vasculares, técnicas de prevenção, protocolos de tratamento e resultados clínicos, tendo sido selecionados 32 artigos. (Fig. 1)

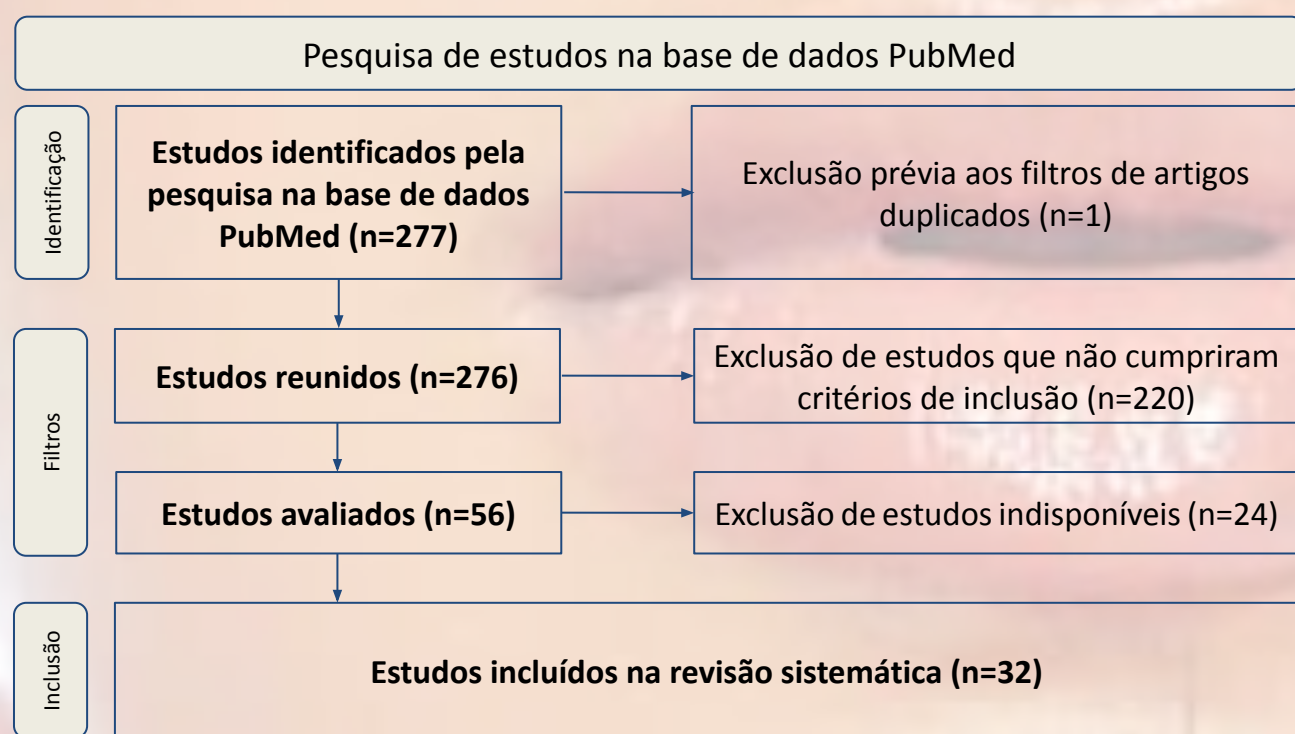


Fig. 1 - Esquema do processo de seleção de artigos para a revisão sistemática.

4. Resultados

O ácido hialurónico é amplamente utilizado devido à sua segurança e eficácia. A procura de preenchimentos labiais continua a crescer, com milhões de procedimentos realizados anualmente.

A incidência de oclusões vasculares relatada nestes procedimentos varia entre 0,001 a 0,1% casos por ano. Os sintomas de oclusão vascular incluem dor imediata, palidez ou coloração azulada da área afetada. (Fig. 2) Não tratada, pode levar a isquemia tecidual, necrose e cicatrizes permanentes. O diagnóstico precoce é crucial para prevenir complicações severas. (Fig. 3)

Existem técnicas preventivas que incluem o uso de cânulas em vez de agulhas, a ecografia, injeções lentas e de baixa pressão e a aspiração prévia à injeção, evitando inoculações intravasculares.

A hialuronidase é a enzima de escolha para degradar preenchimentos com ácido hialurónico, revertendo a oclusão. A preparação consiste em dissolver o pó da enzima em solução salina estéril. Protocolos recentes sugerem a administração de doses altas, entre 150 a 300 unidades ou mais, diretamente na área afetada e ao longo do trajeto arterial, repetindo a cada 15-30 minutos, garantindo a dispersão adequada da enzima e a rápida degradação do preenchimento, até que a reperfusão seja alcançada. Monitorização contínua e terapêutica adjuvante como vasodilatadores e corticoides são essenciais para a eficácia do tratamento.

6. Conclusões

O uso de preenchimentos com ácido hialurónico, embora geralmente seguro, acarreta um risco de oclusão vascular, uma complicação potencialmente grave. O reconhecimento e tratamento imediatos com hialuronidase são essenciais para evitar desfechos adversos. A utilização de técnicas preventivas e protocolos estabelecidos por médicos formados minimiza os riscos e aumenta a segurança dos pacientes.

3. Clínica

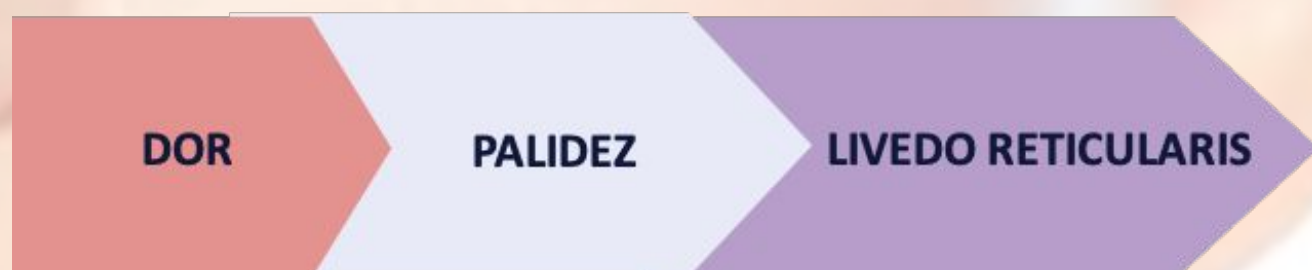

Fig. 2 - Sintomatologia da oclusão vascular

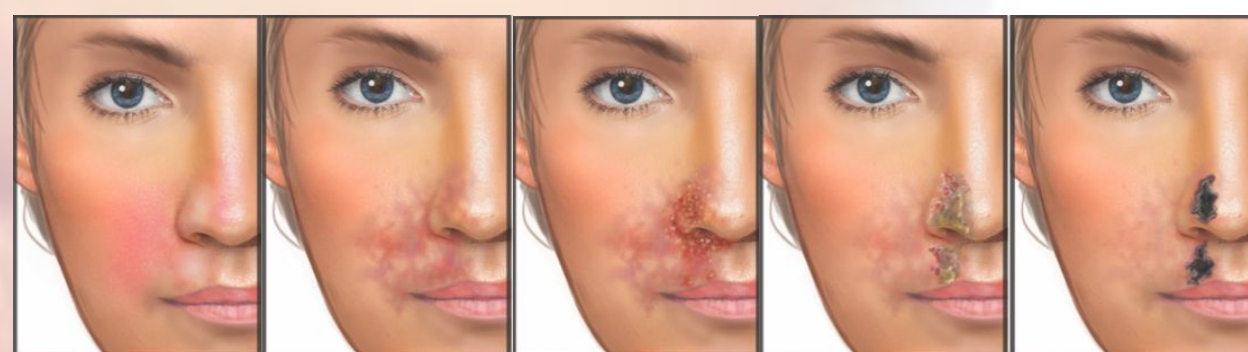

Fig. 3 - Fases cutâneas da oclusão vascular

5. Tratamento Urgente

1. Se possível, fazer um vídeo da área isquémica com boa luz, assegurando que o tempo de preenchimento capilar aumentado (>4-6 segundos) é verificado ao longo do trajeto, até à artéria afetada.

2. Desinfetar a pele e delimitar toda a área de isquemia.

3. Protocolo:

Hialuronidase 1500 UI

- Diluir 1500 UI em 6 ml
- Injeções subcutâneas de 1 ml (250 UI) por cada zona afetada, a cada 15 minutos
- Massagem vigorosa pré e pós hialuronidase
- Se TPC não for <3 segundos -> REPETIR

4. Adjuvante

Terapêutica

- Ácido Acetilsalicílico 325mg 12/12h 7 dias
- Sildenafil 50mg / Tadalafil 20mg 1id 1-4 dias
- Prednisona 20mg 12/12h 3-4 dias

4. Reavaliar o tempo de preenchimento capilar e comparar com o vídeo anterior à hialuronidase. Se o TPC continuar atrasado (>4-6 segundos), repetir.

5. Reavaliar TPC passados 30 minutos, 2h, 4h, 6h, 24h.

Referências bibliográficas

- Rouanet C, Kestemont P, Winter C, Lerhe B, Savoldelli C. Management of vascular complications following facial hyaluronic acid injection: High-dose hyaluronidase protocol: A technical note. J Stomatol Oral Maxillofac Surg. 2022 Apr;123(2):262-265.
- Park SJ, Park JW, Ahn GR, Choi SY, Yoo KH, Li K, Kim BJ. A study of the microbiological profile of filler-induced skin necrosis. Clin Exp Dermatol. 2021 Jul;46(5):901-905.
- Alam M, Kakar R, Dover JS, Hari Kumar V, Kang BY, Wan HT, Poon E, Jones DH. Rates of Vascular Occlusion Associated With Using Needles vs Cannulas for Filler Injection. JAMA Dermatol. 2021 Feb 1;157(2):174-180.
- Lee YJ, Woo SJ. Long-term Outcomes of Ophthalmic and Retinal Artery Occlusion After Cosmetic Facial Filler Injection. Aesthet Surg J. 2022 Jan 12;42(2):196-204.
- Hirsch RJ, Cohen JL, Carruthers JD. Successful management of an unusual presentation of impending necrosis following a hyaluronic acid injection embolus and a proposed algorithm for management with hyaluronidase. Dermatol Surg. 2007
- Cohen JL, Biesman BS, Dayan SH, DeLorenzi C, Lambros VS, Nestor MS, Sadick N, Sykes J. Treatment of Hyaluronic Acid Filler-Induced Impending Necrosis With Hyaluronidase: Consensus Recommendations. Aesthet Surg J. 2015 Sep;35(7):844-9.