


Inteligência artificial no estudo de molares versus nervo alveolar inferior: caso clínico



pedroperes@gmail.com

2

Nome do autor: Pedro Peres

Médico Dentista pela Faculdade de Medicina Dentária da Universidade de Lisboa (UL) e Mestre em Bioinformática e Biologia Computacional pela Faculdade de Ciências da UL

Organização: Clínica Privada

INTRODUÇÃO

A tomografia computadorizada de feixe cónico (CBCT) é usada no

- diagnóstico para tratamento de doenças orais

- oferecendo
- 1) maior resolução espacial e
- 2) melhor diferença contraste-ruído reduzindo a dose de radiação necessária em comparação com tomografias axiais.

Esta análise espacial melhora

- a segurança e
- previsibilidade do tratamento.

A inteligência artificial (AI) permite

- identificar e

- segmentar os dentes e ossos nas imagens de CBCT.

Esta delimitação poderá ser usada em cirurgia para facilitar a análise da relação entre marcos anatómicos importantes.

Neste caso clínico observou-se com relativa facilidade e rapidez após uma análise com AI num software disponível gratuitamente

- a relação das raízes mesiais do dente 38 que abraçam o canal alveolar inferior de uma forma perigosa para uma futura extração.

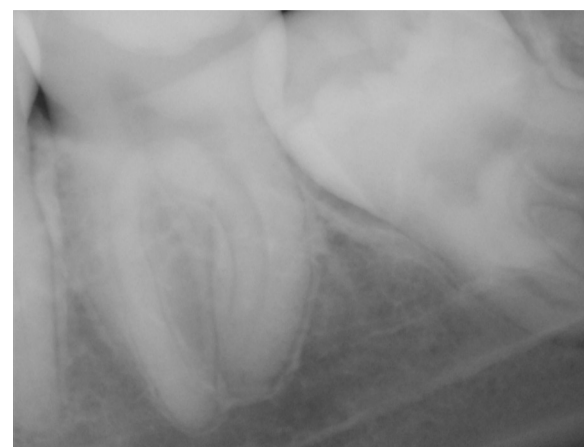


Fig 1 Radiografia periapical 1

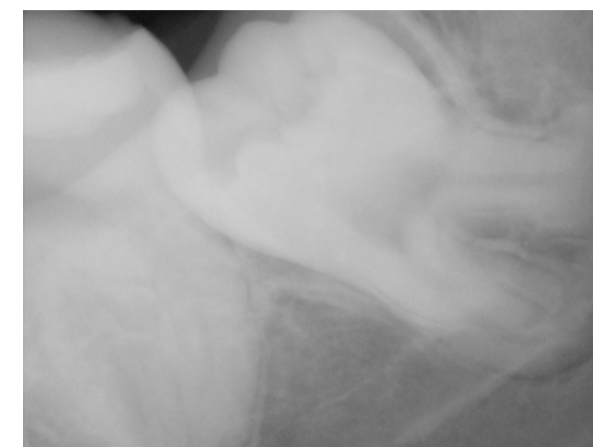


Fig 2 Radiografia periapical 2

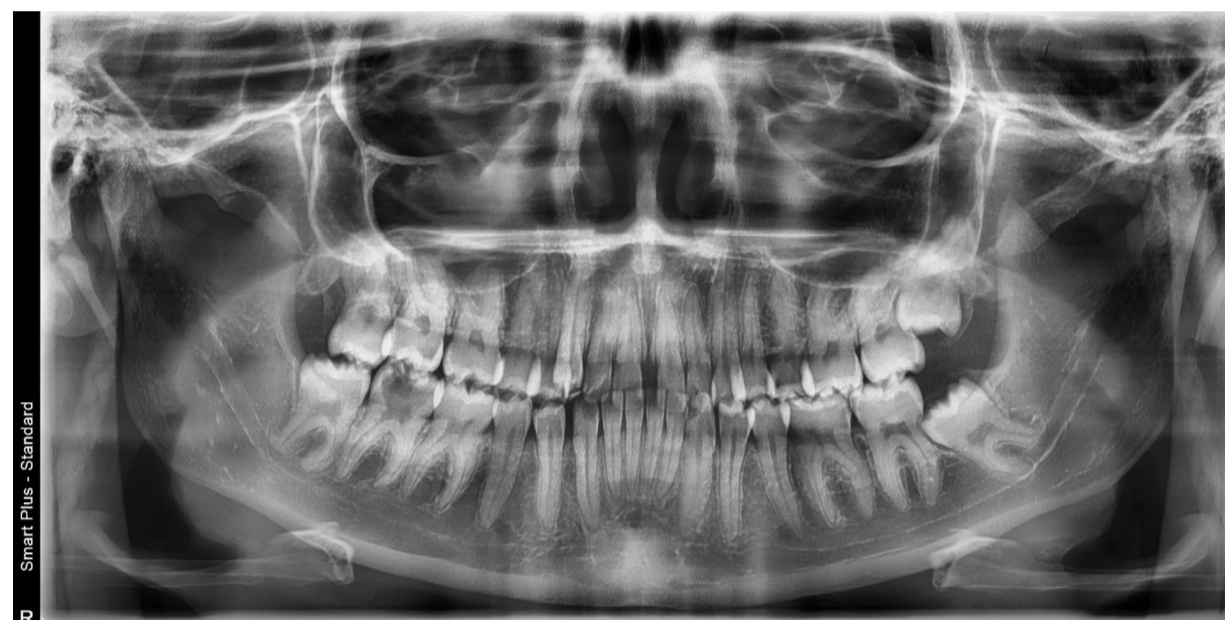

Fig 3 Radiografia panorâmica

DESCRIÇÃO DO CASO CLÍNICO

Paciente do

- sexo feminino com
- 23 anos
- sem patologias relevantes

foi referenciada para

- extração do dente 38

pela consulta de ortodontia.

Na visualização da imagiologia intra oral a duas dimensões (2D) com a radiografia periapical

conclui-se que havia

- sobreposição do trajeto do canal alveolar inferior com as raízes do dente 38.

Na análise do CBCT pedido com um software gratuito de AI constatou-se que

- a sobreposição nas imagens 2D constituía na verdade
- uma bifurcação da raiz mesial
- em mesial lingual e mesial vestibular
- abraçando
- e cavalgando o nervo alveolar inferior.

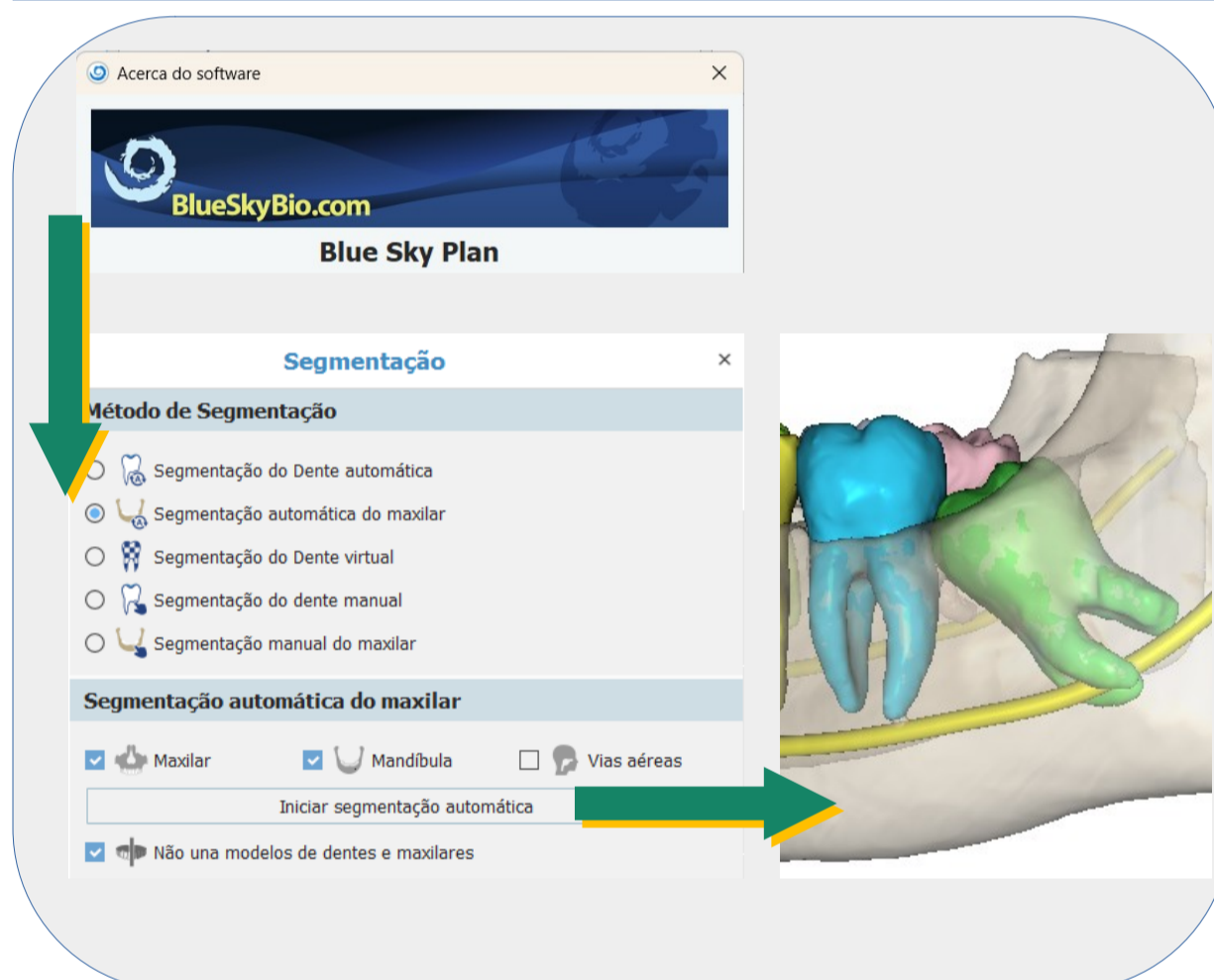


Fig 4 Diagrama de uso do software gratuito

DISCUSSÃO E CONCLUSÕES

Nas imagens radiológicas a 2D tais

como

- rx periapicais ou rx panorâmico
- o escurecimento da raiz,
- o estreitamento do canal mandibular ou
- a interrupção da linha branca (lâmina dura)

lesões durante a cirurgia de extração.

Com o uso de ferramentas informáticas avançadas e treinadas com AI poderemos usar o CBCT com

uma precisão superior.

Esta nova abordagem de diagnóstico pode facilitar uma avaliação mais

- fiável,
- rápida e
- reprodutível
- de situações excepcionais com
- risco extremamente elevado de lesão do nervo alveolar inferior

nas extrações de terceiros molares oferecendo um tratamento mais seguro aos pacientes.

Visualizador do modelo em 3D
<https://sites.google.com/view/spemd2024-poster-02>



Site para download do software usado
<https://blueskybio.com/pages/download-software>

BIBLIOGRAFIA

- Chun SY, Kang YH, Yang S, Kang SR, Lee SJ, Kim JM, et al. Automatic classification of 3D positional relationship between mandibular third molar and inferior alveolar canal using a distance-aware network. BMC Oral Health. 25 de outubro de 2023;23(1):794. 2.Somayaji K, Rao M. Relevance of maxillofacial anatomy in endodontics: A Review. Acta stomatologica Naissi. 1 de junho de 2012;28:1128-43.