

# Transplante dentário – caso clínico



Henrique Silva Maia<sup>1</sup>, Ana Cláudia Maurício<sup>1</sup>, Mariana Lima Graça<sup>1\*</sup>, Rute Sousa Melo<sup>1</sup>, Constança Lopes<sup>1</sup>, Joaquim Neves Ferreira<sup>1</sup>  
<sup>1</sup> Serviço de Estomatologia, ULS S. João, Porto, Portugal  
 \*Email: mariana.lima.graca97@gmail.com

PORTO  
**XLIV ANUAL**  
 CONGRESSO **SPEMD**

## INTRODUÇÃO

- O transplante dentário é um procedimento que envolve a transferência de um dente da sua posição original para um local edêntulo.<sup>1</sup> Embora pouco comum, é uma alternativa para pacientes que têm que ser submetidos a exodontia de molares e ainda têm terceiros molares.<sup>1</sup> Esta técnica pode também ser utilizada para preservação da integridade da arcada dentária em pacientes sob preparação ortodôntica<sup>1</sup> pré cirurgia ortognática.

## DESCRIÇÃO DO CASO CLÍNICO

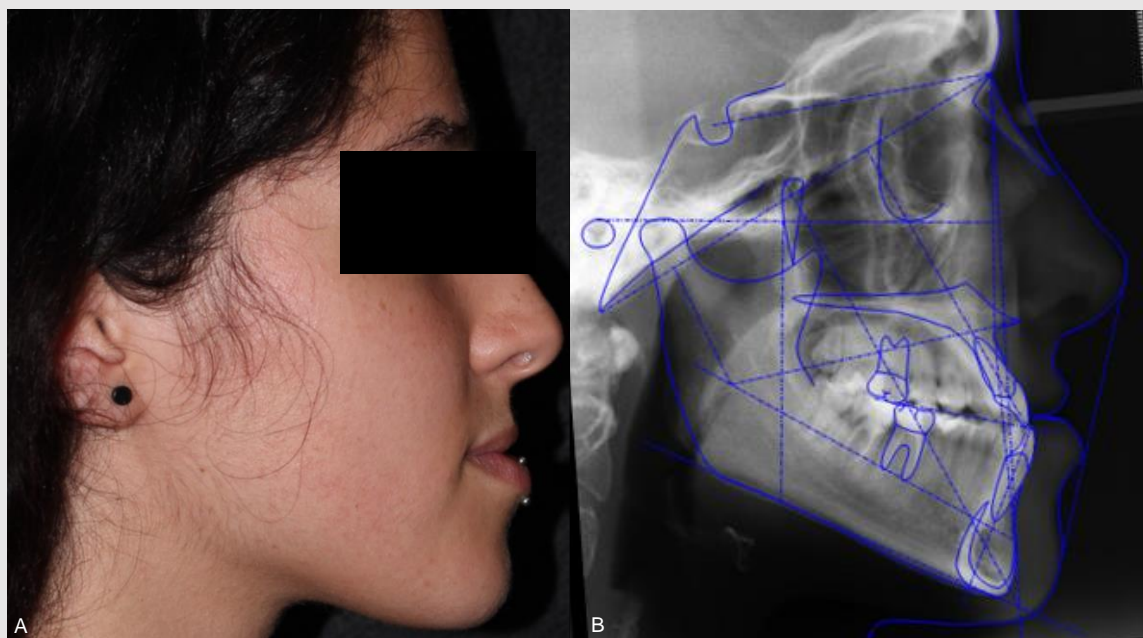


Fig. 1 Fotografia de perfil (A) e exame radiográfico (B) de paciente com prognatia com classe III cirúrgica.

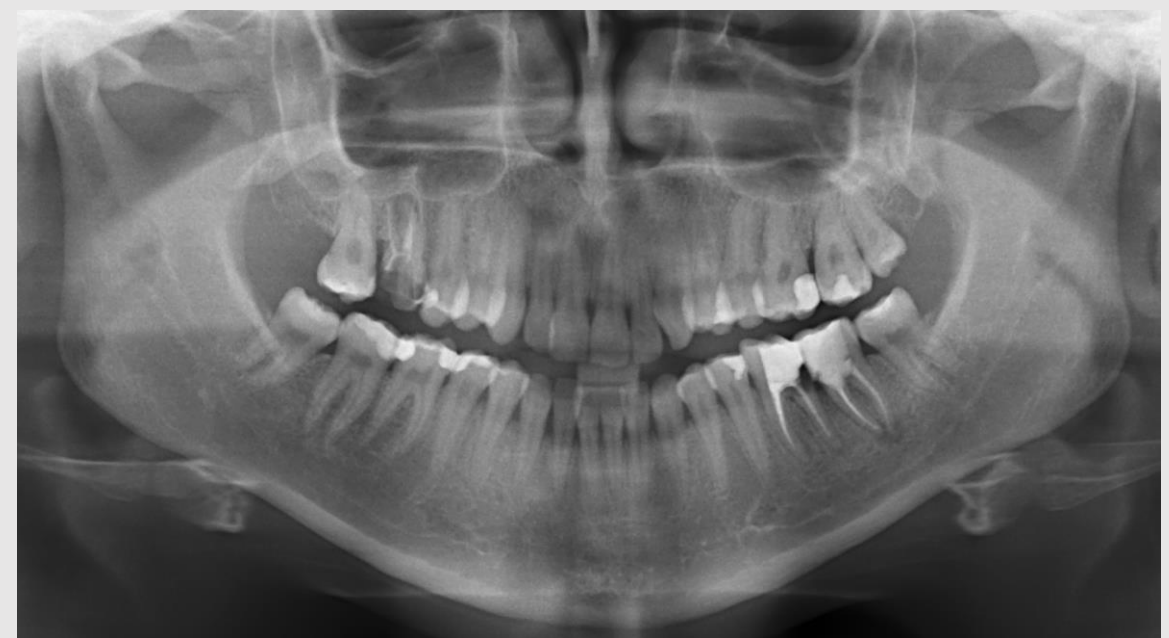

Fig. 2 Ortopantomografia da paciente previamente ao início do tratamento ortodôntico.

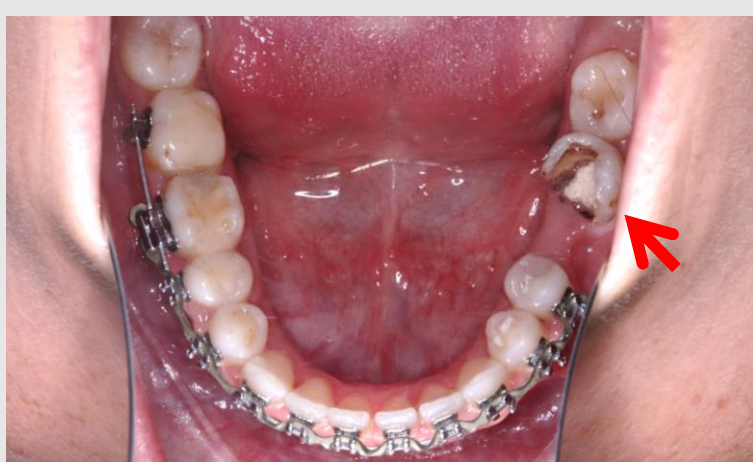
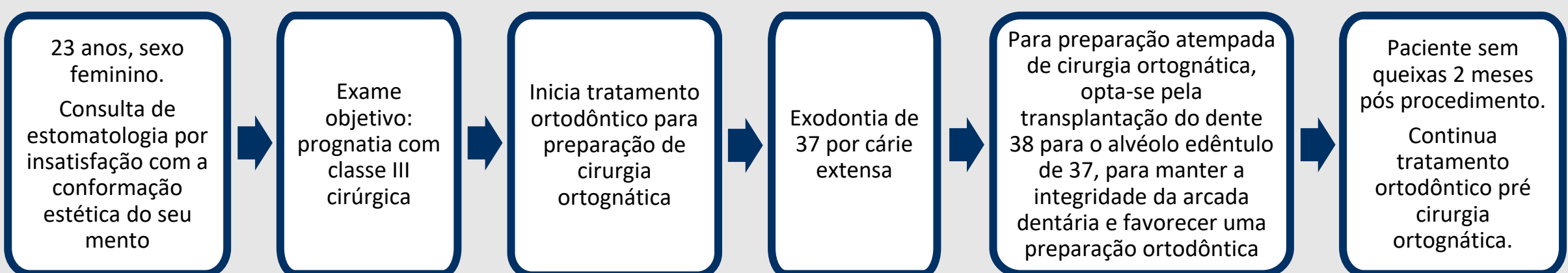


Fig. 3 Fotografia intra oral, onde se observa cárie extensa de dente 37.

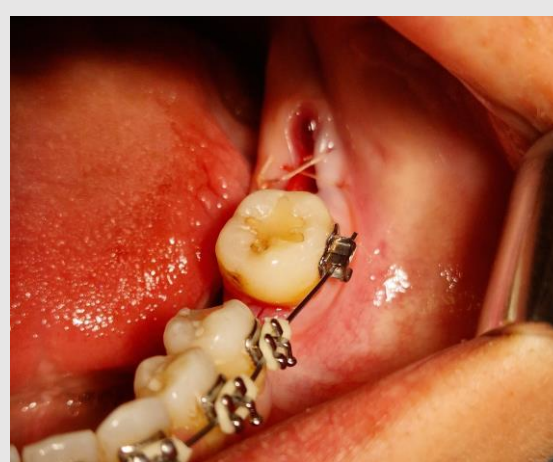

Fig. 5 Fotografia intra oral no pós-operatório imediato de transplante dentário.

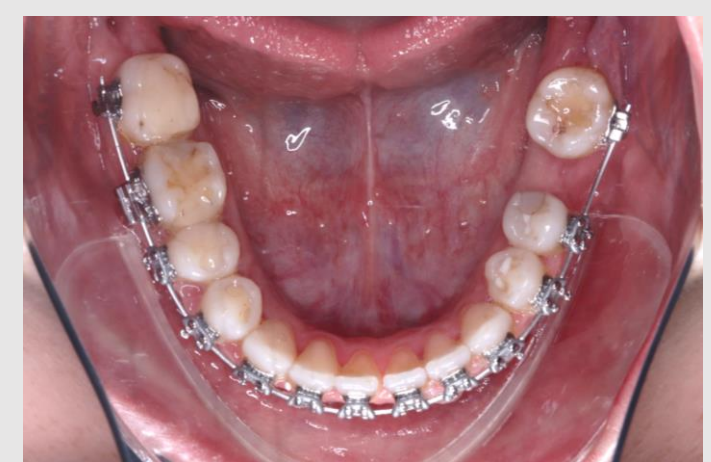

Fig. 7 Fotografia intra oral no momento de reavaliação, 2 meses após o procedimento.

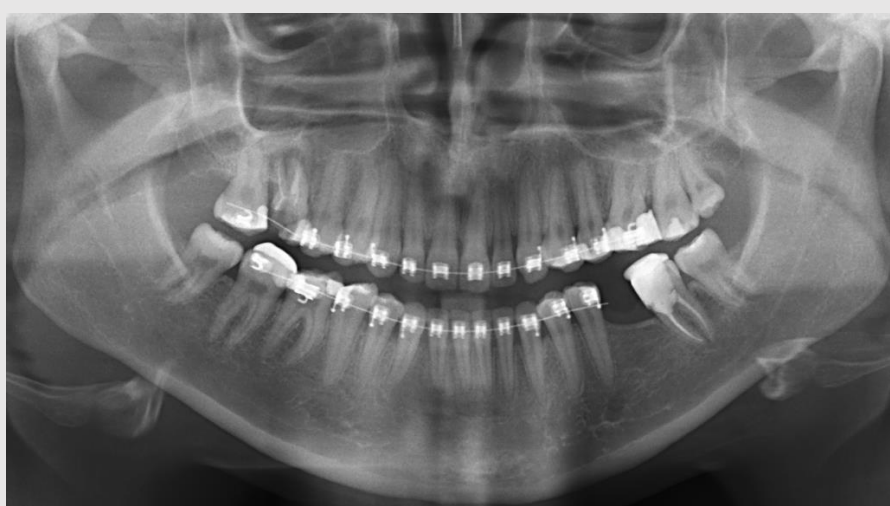

Fig. 4 Ortopantomografia previamente ao transplante dentário.

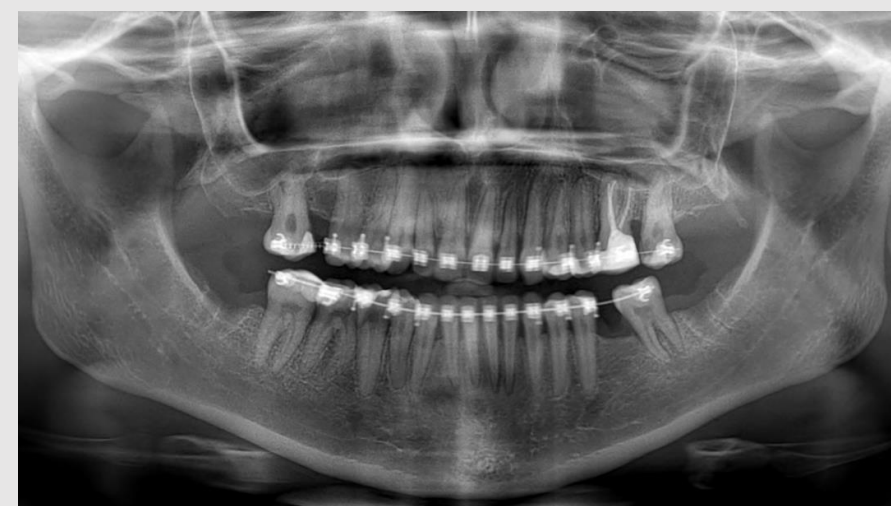

Fig. 6 Ortopantomografia de reavaliação pós-operatória 2 semanas após o procedimento.

## DISCUSSÃO E CONCLUSÕES

- Nestes pacientes, a perda dentária pode comprometer a preparação ortodôntica. O transplante dentário apresenta, assim, benefícios significativos na manutenção da função mastigatória e na estabilização ortodôntica pré-cirúrgica.<sup>1</sup>
- Com uma técnica correta, a taxa de sobrevivência de dentes transplantados varia de 74 a 100%.<sup>2</sup> Mesmo nos casos de falha do transplante num momento posterior, teremos uma área intacta que pode ser utilizada para implantes osteointegrados.<sup>3</sup> O transplante dentário também permite, assim, protelar outras soluções de reabilitação oral.<sup>3</sup>
- Um acompanhamento pós operatório rigoroso é necessário para diagnosticar e tratar precocemente quaisquer complicações do transplante, de modo a garantir o seu sucesso a longo prazo.<sup>1</sup>

### Referências:

1. Hariri R, Alzoubi EEM. Autotransplantation in combination with orthodontic treatment. J Orthod Sci. 2019 Aug 8;8:11. doi: 10.4103/jos.JOS\_62\_18. PMID: 31497570; PMCID: PMC6702680. 2. Tsukiboshi M. Autotransplantation of teeth: requirements for predictable success. Dent Traumatol. 2002 Aug;18(4):157-80. doi: 10.1034/j.1600-9657.2002.00118.x. PMID: 12442825. 3. Nimčenko T, Omerca G, Varinauskas V, Bramanti E, Signorino F, Cicciu M. Tooth auto-transplantation as an alternative treatment option: A literature review. Dent Res J (Isfahan). 2013 Jan;10(1):1-6. doi: 10.4103/1735-3327.111756. PMID: 23878556; PMCID: PMC3714809.