

AVALIAÇÃO DE DIFERENTES TÉCNICAS DE IMPRESSÃO DO REBORDO FLÁCIDO- ESTUDO PILOTO

Teresa Mendes¹, Catarina Marques², Sara Fernandes², Ricardo Pinto², João Paulo Martins³, Luis Pires Lopes¹

1 -PhD, Faculdade de Medicina Dentária da Universidade de Lisboa (FMDUL); 2 -Mestrado Integrado em Medicina Dentária, FMDUL.



mmendes4@edu.ulisboa.pt

INTRODUÇÃO E OBJECTIVOS

O rebordo flácido corresponde à existência de um excesso de tecidos moles numa região edêntula, causando muitas vezes instabilidade e falta de retenção em reabilitações protéticas¹. Nos pacientes com rebordo flácido, a força exercida durante a impressão pode alterar o posicionamento do rebordo, tornando-se difícil reproduzir a sua forma anatómica correta e podendo levar à confecção de uma prótese removível com falta de estabilidade e retenção². Esta distorção pode ser reduzida com a utilização de moldeiras e materiais de impressão adequados, tais como técnicas de impressão com moldeiras individuais com janela e materiais que não causem compressão na região do rebordo flácido^{1,2}. A redução da pressão exercida durante a impressão ajuda a diminuir o número de consultas para ajustes das reabilitações protéticas^{1,3}.

Objetivos - comparar os modelos de trabalho obtidos com moldeira individual fechada *versus* os obtidos com moldeira individual com janela, num desdentado total com rebordo flácido.

MATERIAIS E MÉTODOS

Numa paciente desdentada total com presença de rebordo flácido na região anterior do maxilar foram realizadas três impressões com técnicas diferentes. Com moldeira standard e alginato (referência MR), com moldeira individual fechada e pasta zinquenólica (MF) e com moldeira individual aberta na zona do rebordo flácido, sendo a impressão feita com pasta zinquenólica e gesso tipo I (MA). As impressões foram vazadas com gesso tipo III e realizaram-se as leituras dos modelos no scanner S600 (Zirkonzahn), obtendo-se modelos digitais que foram comparados com o *software* Geomagic Control X.

Realizou-se a sobreposição digital entre o modelo referência MR e os modelos de trabalho MF e MA. Os resultados foram analisados numa escala de cores, o que permitiu visualizar nos modelos digitais diferenças de volume na zona do rebordo flácido.

Adicionalmente, com a ferramenta *2D compare* foi criado um corte nos modelos digitais, o que permitiu observar no plano sagital os desvios lineares entre os modelos.

RESULTADOS

MOLDEIRA FECHADA - MF

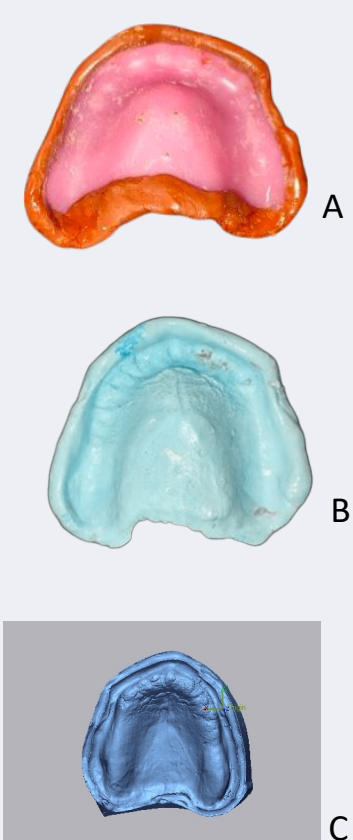


Fig. 1 - A - Moldeira individual fechada com selagem periférica em godiva ; B - Impressão definitiva com pasta zinquenólica; C - Digitalização do modelo de trabalho-MF.

REFERÊNCIA - MR

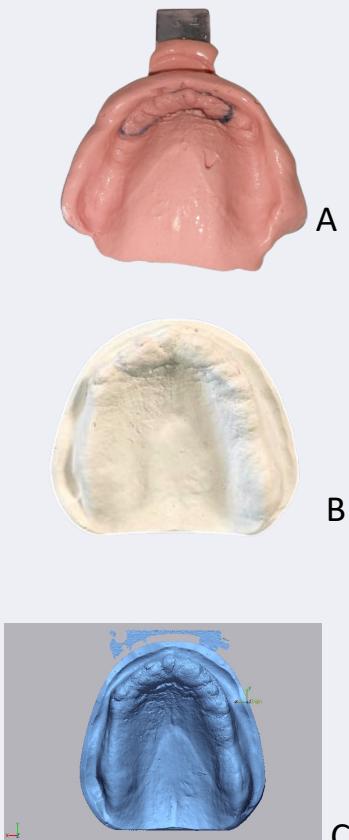


Fig. 2 - A - Impressão com moldeira metálica standard e alginato; B - Modelo de referência- MR; C - Digitalização do modelo de referência- MR.

MOLDEIRA ABERTA - MA

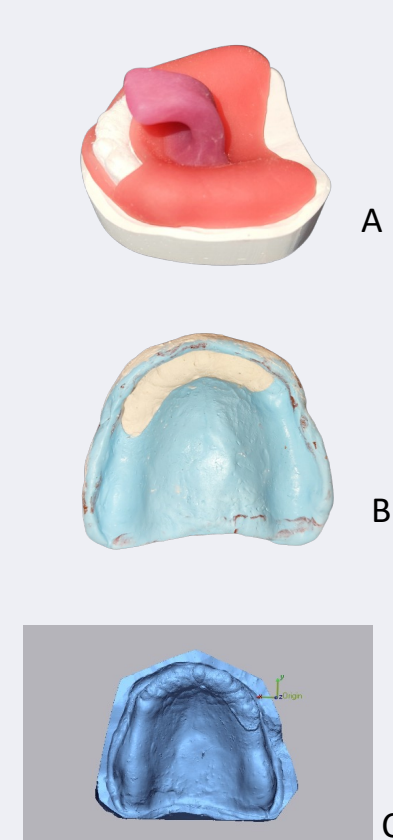


Fig. 3 - A - Moldeira Individual aberta com janela; B - Impressão definitiva em que após a selagem periférica com godiva, foi realizada a impressão com pasta zinquenólica e gesso *snow white*; C - Digitalização do modelo de trabalho-MA.

Comparação do modelo referência MR com o modelo MF

Comparação do modelo referência MR com o modelo MA

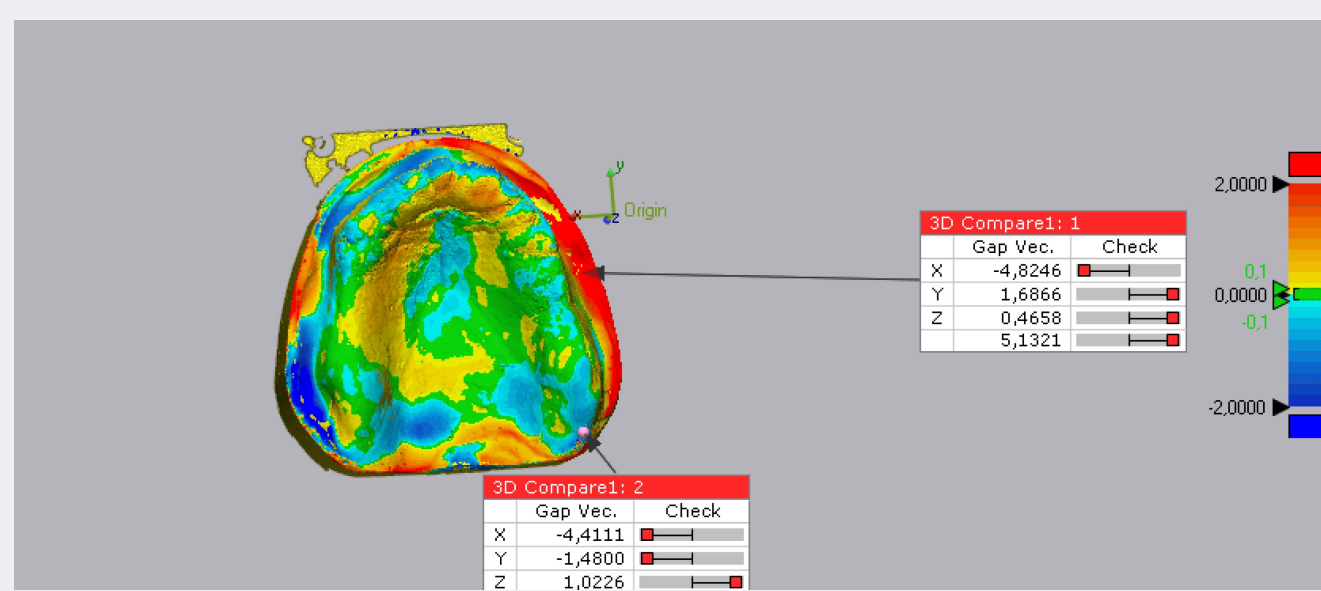


Fig. 4 - Imagem da sobreposição digital entre os modelos MR e MF. Na zona do rebordo flácido, especialmente na vertente vestibular do rebordo, são visíveis zonas de compressão dos tecidos (cor verde e azul).

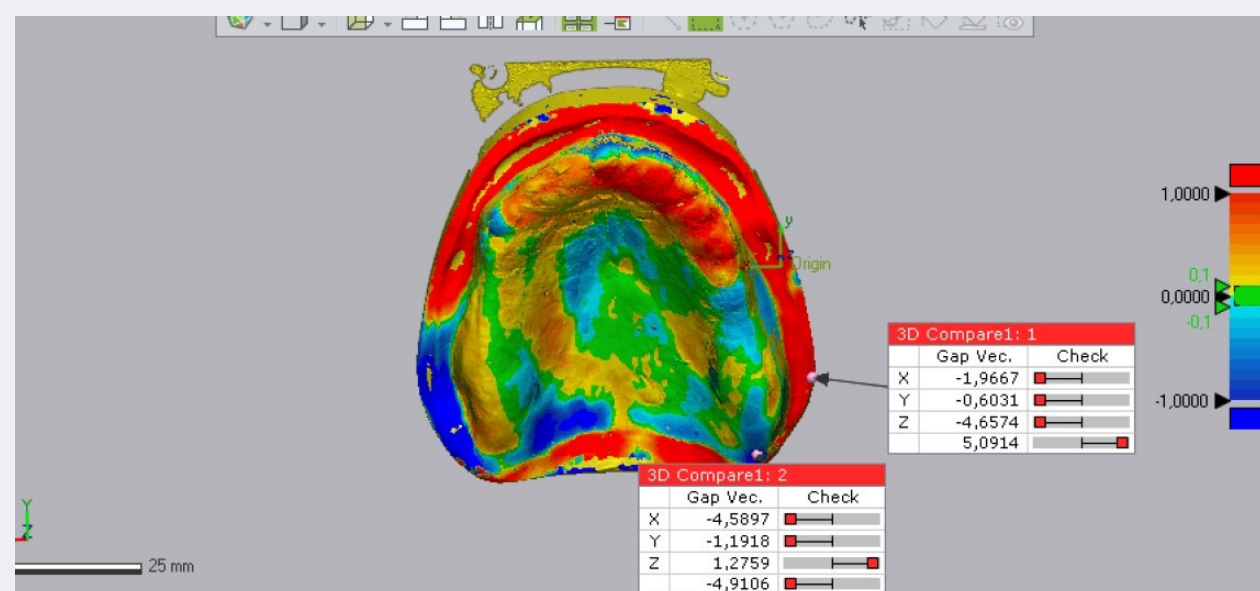


Fig. 5 - Imagem da sobreposição digital entre os modelos MR e MA. Na zona do rebordo flácido, existe um notório aumento de volume (cor vermelha).

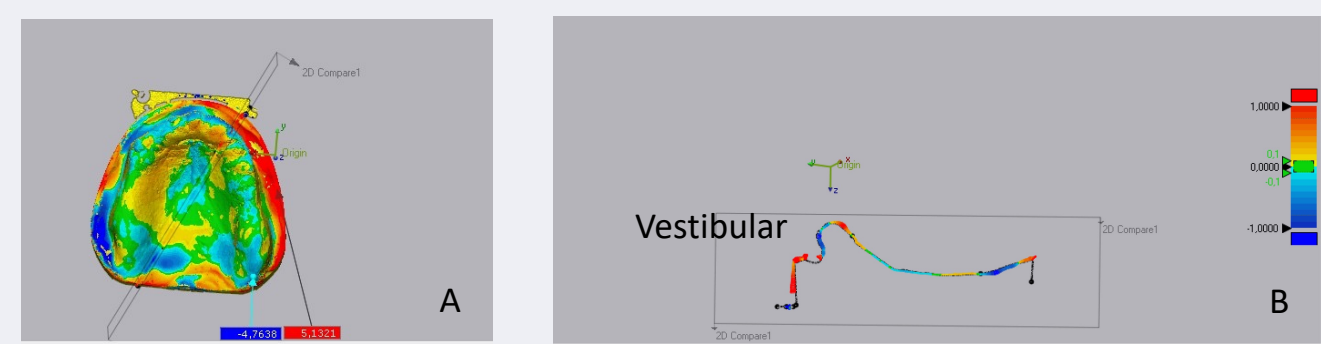


Fig. 6 - A - Imagem de sobreposição digital dos modelos MR-MF em que a linha cinzenta corresponde à secção criada no plano sagital. B - Imagem bidimensional da região sectionada. É visível uma cor amarela a azul clara na região do palato duro, o que corresponde a uma boa adaptação entre os dois modelos sobrepostos. Na zona do rebordo flácido, na vertente vestibular visualiza-se uma linha azul, o que indica ter ocorrido uma ligeira compressão dos tecidos registada no modelo MF.

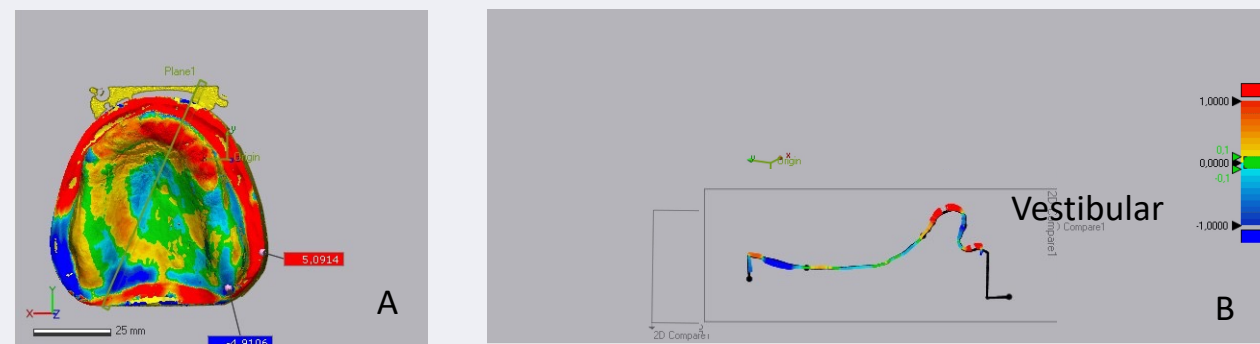


Fig. 7 A - Imagem de sobreposição digital dos modelos MR-MA em que a linha cinzenta indica a secção sagital realizada. B- Imagem bidimensional da região sectionada. É visível uma cor amarela a azul clara na região do palato duro. Na zona do rebordo flácido observa-se uma linha vermelha espessa, o que indica ter aí ocorrido um aumento significativo de volume no modelo de trabalho MA.

CONCLUSÕES

O modelo de gesso obtido pela técnica de impressão com moldeira aberta apresenta maior volume na zona do rebordo flácido, comparativamente com as outras duas técnicas utilizadas. O facto de não comprimir os tecidos nessa zona permitirá a execução de uma prótese mais adaptada, com menos tendência a causar compressão nessa zona do rebordo. Serão necessários mais estudos, com uma amostra mais alargada, para comprovar a validade destes resultados.

RELEVÂNCIA CLÍNICA | Nos casos clínicos com rebordo flácido deve ser preconizada a utilização de moldeira individual com janela na área do rebordo flácido

BIBLIOGRAFIA

