



aluisa@med.upp.pt

INTRODUÇÃO

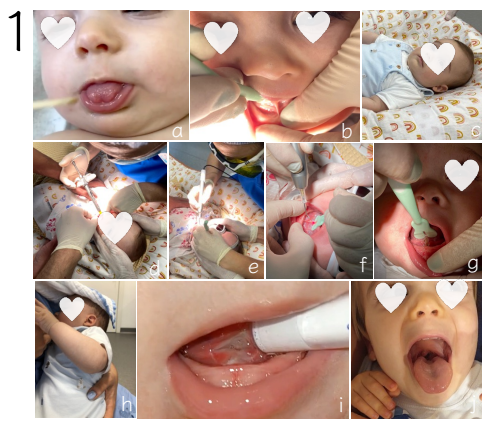Na cavidade oral podem observar-se diferentes tipos de freios, estruturas que genericamente proporcionam estabilidade aos lábios superior, inferior e língua. O freio labial superior é uma prega mucosa alveolar localizada na linha média interna do lábio superior, proporcionando a união ao rodete gengival, muitas vezes até à papila palatina, mas normalmente na crista do rebordo alveolar. É uma estrutura dinâmica, ao contrário do freio lingual, já que altera a sua forma, estrutura e inserção durante o desenvolvimento. A inserção tende, ao longo do crescimento, a deslocar-se apicalmente. Quanto ao freio lingual, em situações normais na recém-nascido e na criança, insere-se na face ventral da língua (entre o vértice e o 1/3 médio), e no pavimento oral, inserção esta que pode estar localizada entre as carúnculas linguais, ou deslocada anteriormente, até à crista alveolar. Quando falta o movimentação e a postura lingual verifica-se **anquilosia**, +/- marcada dependendo da extensão da lesão residual embrionária que não sofreu apoptose. **Variações anatómicas relativas à inserção e/ou comprimento/espessura** dos diferentes podem contribuir para um condicionamento no que diz respeito à mobilidade geral, particularmente da língua (se em causa estiver o freio lingual), **difficultades na amamentação/alimentação, fala, deglutição, desempenho na higiene oral, risco de desenvolvimento de má oclusão, recessão gengival e distemas**. Normas igualmente **freios acessórios** que, tal como a própria designação indica, por norma não são tão preponderantes em termos fisiológicos e mesmo patológicos.

As **indicações** que suportam a comprovada necessidade de intervenção, bem como a técnica cirúrgica a empregar, não colhem unanimidade por parte da literatura. Atualmente são **várias as técnicas cirúrgicas descritas** na abordagem corretiva de freios "anómalos". De acordo com a terminologia da *American Academy of Pediatric Dentistry* (2022), estas podem definir-se como **frenotomia/frenulotomia** (corte simples ou incisão do freio, habitualmente mucoso, delgado e transparente), **frenectomia/frenulectomia** (excisão completa do freio - mucosa + fásia - incluindo a sua união ao osso adjacente) e **frenuloplastia** (excisão extensa que geralmente implica reposicionamento muscular e encerramento com plastia, retalho e sutura). A **avaliação diagnóstica** e a indicação para intervenção deve ser criteriosa e individualizada, existindo **protocolos**, não consensuais, para **avaliação**, particularmente do freio lingual (ex. *Hazelbaker Assessment Tool for Lingual Frenulum Function*, *Bristol Tongue Assessment Tool/Tongue-tie and Breastfed Baby*, Classificação de Kotlow³, de Coryllos, teste da linguinha).

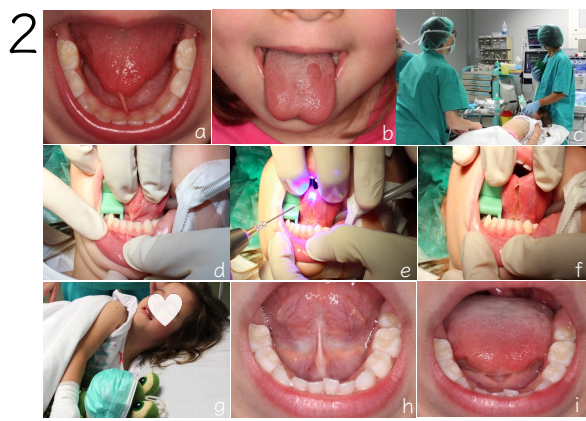
Estas possibilidades de abordagem podem ser levadas a cabo recorrendo a **lesura** (ponta ramba ou Metzenbaum infantil), **bisturi** (incluindo **elétrico**) ou **tecnologia LASER**. Sendo todas possíveis/válidas, exigem **conhecimentos e treino de base** nos domínios fisiológico, anatómico, cirúrgico e capacidade de resolução de eventuais **complicações**. De entre estas descrevem-se, com de ocorrência pouco frequente pouco, a possibilidade hemorragia, inflamação e trauma infligido aos tecidos. Com esta série de casos clínicos os autores pretendem ilustrar e descrever as principais indicações, vantagens e desvantagens, técnica operatória, cuidados e monitorização na abordagem de freios orais com recurso a LASER em crianças.

DESCRIÇÃO dos CASOS CLÍNICOS

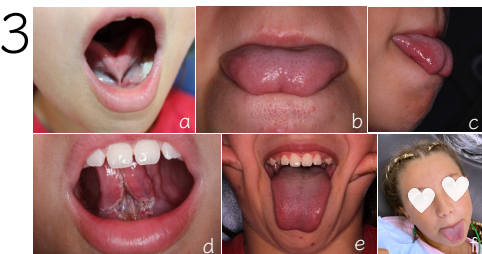
Apresentam-se 6 casos clínicos referentes a **crianças entre os 5 meses e os 13 anos de idade**, nos quais foram intervenções **4 freios linguais e 2 freios labiais superiores com recurso a tecnologia LASER**, no seguimento da avaliação anatómica e funcional dos mesmos. Em **5 dos casos os procedimentos foram efetuados sob anestesia local e 1 conduziu ao anestésico geral**, cumprindo-se os requisitos éticos. Apresentam-se **diferentes períodos de seguimento nos diferentes casos (de 1 - 30 meses)**. Todos os pacientes / seus cuidadores foram instruídos relativamente aos cuidados pós-cirúrgicos requeridos, particularmente no que respeita à higiene oral e cuidados dietéticos, praticando-se gel de clorexidina/funcão hialurónica para aplicação tópica local, **paracetamol** em SOS e exercícios para mobilização do lábio/lingua. Algumas destas crianças iniciaram/mantiveram acompanhamento específico por terapia da fala, particularmente nos casos em que houve intervenção do freio lingual.



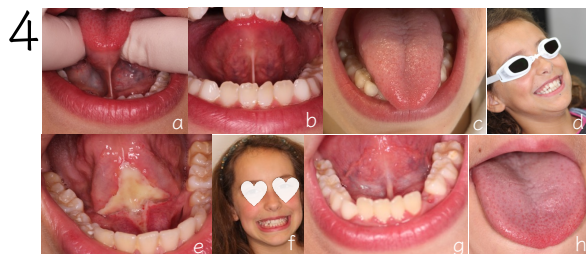
1- Menina, 4 meses de idade, anquilosia (Bristol 2), dificultando/condicionando a amamentação desde o nascimento (Fig. a-b). Optou-se por após estabilização prévia e redução da dose anestésica, proceder a frenectomia lingual com recurso a anestésico local (lidocaína com vasoconstritor) e a LASER de diodo Sralaser Blue (Dentistry Strong), 449nm 2 W, modo contínuo (Fig. c). Anquilosia corrigida e má oclusão melhorada após cirurgia, relatando o pai o controlo imediato (Fig. d). Apresenta-se o controlo a 1 semana (Fig. e), com relato de um pós-operatório sem intercorrências e acompanhamento de terapia da fala. O controlo a 1 ano (Fig. f) espelhou uma boa evolução em termos de mobilidade e grau de prolapso lingual numa fase tão decisiva na aquisição da fala e consolidação da mastigação.



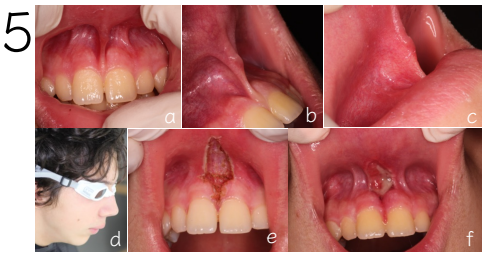
2- Menina, 3 anos, anquilosia (Bristol 4), comportamento difícil e relato de grandes dificuldades mastigatórias (recusa de alimentos sólidos), com acompanhamento consistente de terapia da fala (Fig. a, b). Realizada o controlo geral e disto a falar resistiu à colaboração em ambiente convencional de consulta de Odontopediatria, optou-se, de comum acordo com os pais e pediatra da criança, por proceder a frenectomia lingual com recurso a anestésico geral em sala operatória, utilizando o laser de diodo Sralaser Blue (Dentistry Strong), 449nm 2 W, modo contínuo (Fig. c). Apresenta-se o controlo a 30 meses (Fig. h), com relato de um pós-operatório sem intercorrências, uma boa evolução em termos de mobilidade e grau de prolapso lingual. Manterá acompanhamento por terapia da fala até esse momento, com melhoria significativa, melhoria esta travada à recusa alimentar/mastigatória, entretanto ultrapassada.



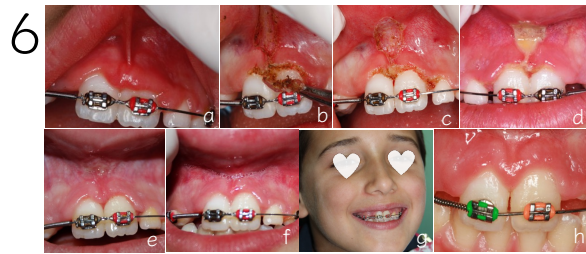
3- Menina, 13 anos, anquilosia (Bristol 3), dificultando a fala, alimentação bilateral, elevação, prolapso e lateralização da língua (Fig. a-c). Optou-se por proceder a frenectomia lingual com recurso a anestésico local (lidocaína com vasoconstritor) e ao LASER de diodo Sralaser Blue (Dentistry Strong), 449nm 2 W, modo contínuo (Fig. d). Apresenta-se o controlo a 4 semanas (Fig. e), com relato de um pós-operatório sem intercorrências. O controlo a 1 ano espelhou uma boa evolução em termos de mobilidade e grau de prolapso lingual, com resultados favoráveis igualmente no tocante à toda a parte funcional, particularmente na fala em anglicação.



4- Menina, 8 anos, anquilosia (Bristol 3), limitando a prolapso e lateralização da língua, referenciada por terapia da fala (Fig. a-c). Optou-se por proceder a frenectomia lingual com recurso a anestésico local (lidocaína com vasoconstritor) e LASER de diodo Sralaser Blue (Dentistry Strong), 449nm 2 W, modo contínuo (Fig. d). Apresenta-se o controlo a 2 semanas (Fig. e), com relato de um pós-operatório sem intercorrências. O controlo a 1 ano (Fig. f-h) espelhou uma boa evolução em termos de mobilidade, grau de prolapso e elevação lingual, corroborada por um melhor desempenho ao nível da articulação verbal e deglutição.



5- Menina, 13 anos, freio labial superior hipertrofia e cominação baixa, dificultando a higienização (Fig. a-c). Optou-se por proceder a frenectomia labial com recurso a anestésico local (lidocaína com vasoconstritor) e LASER de diodo Sralaser Blue (Dentistry Strong), 449nm 2 W, modo contínuo (Fig. d). Apresenta-se o controlo a 4 semanas (Fig. e), relatando uma boa evolução em termos de higienização dos tecidos. O paciente não compareceu após o primeiro outro consulta de controlo, pensava-se que a mesma possa ocorrer em breve.



6- Menina, 7 anos, em fase de utilização de aparelho ortodontico fixo para recuperação do espaço para o dente 22 e encerramento de distema inicial entre o 11 e 21, verificando-se a ocorrência de concomitante hipertrofia gengival. Uma vez que também apresentava freio labial superior com inserção baixa optou-se por proceder a frenectomia labial e gengivoplastia, em anestésico local. Recorreu-se a anestésico local (lidocaína com vasoconstritor) e ao LASER de diodo DOCTOR SMILE (AMVEDA), 980nm, 1,5 W, modo pulso (Fig. a-c). Apresenta-se o controlo a 48 horas, 2 semanas, 1 mês e 9 meses (Fig. d-h), evidenciando uma ótima evolução, com os tecidos mais perfeitamente estabilizados e aspeto saudável.

DISCUSSÃO e CONCLUSÕES

Nos últimos anos tem vindo a assistir-se em **diversos países a um aumento dos procedimentos cirúrgicos com LASER envolvendo os freios orais**. Apesar da popularidade e de **algumas vantagens evidentes** e inerentes a esta tecnologia existem **ainda lacunas científicas nos protocolos clínicos instituídos**. Nesta série de casos sublinham-se **vantagens, como a segurança para o paciente pediátrico e para o profissional, a hemostase e controlo cirúrgico, o conforto pós-operatório e uma boa cicatrização**. Todavia, particularidades relacionadas com o **tipo de LASER e seleção das suas variáveis técnicas podem afetar a precisão e rapidez de "corte"**, os **efeitos secundários nos tecidos, a cicatrização pós-operatória e até as potenciais complicações**. Por último, importa salientar que **uma má técnica cirúrgica e a não implementação de cuidados pós-operatórios muito específicos** podem relacionar-se com algum grau de **recidiva**. Assim, e dependendo da idade da criança e do tipo de freio intervenido, pode haver indicação para **intervenção multidisciplinar** (conselheira de amamentação, terapeuta da fala, fisioterapeuta, ...), útil no estímulo à amamentação (tratando-se de bebés), mas também para o tratamento de disfunções orais persistentes relacionadas, por exemplo, com a postura lingual, contribuindo decisivamente para uma diminuição das recidivas; vale a pena acrescentar que, também neste ponto, faltam evidências acerca do timing adequado para a manipulação imediata da ferida cirúrgica.

BIBLIOGRAFIA

1) American Academy of Pediatric Dentistry. Policy on management of the frenulum in pediatric patients. The Reference Manual of Pediatric Dentistry. Chicago, IL: American Academy of Pediatric Dentistry; 2024:74-8. 2) Smet S, Groot H, Tang KJ. Beyond surgery: Pre- and post-operative care in children with ankyloglossia. Int J Paediatr Dent. 2023;Mar;33(3):318-338. doi: 10.1111/ipd.1255. 3) J Clin Oral Maxillofac Surg. 2023;81(12):2212-2218. 4) J Clin Oral Maxillofac Surg. 2023;81(12):2212-2218. 5) J Clin Oral Maxillofac Surg. 2023;81(12):2212-2218. 6) J Clin Oral Maxillofac Surg. 2023;81(12):2212-2218. 7) J Clin Oral Maxillofac Surg. 2023;81(12):2212-2218. 8) J Clin Oral Maxillofac Surg. 2023;81(12):2212-2218. 9) J Clin Oral Maxillofac Surg. 2023;81(12):2212-2218. 10) J Clin Oral Maxillofac Surg. 2023;81(12):2212-2218. 11) J Clin Oral Maxillofac Surg. 2023;81(12):2212-2218. 12) J Clin Oral Maxillofac Surg. 2023;81(12):2212-2218. 13) J Clin Oral Maxillofac Surg. 2023;81(12):2212-2218. 14) J Clin Oral Maxillofac Surg. 2023;81(12):2212-2218. 15) J Clin Oral Maxillofac Surg. 2023;81(12):2212-2218. 16) J Clin Oral Maxillofac Surg. 2023;81(12):2212-2218. 17) J Clin Oral Maxillofac Surg. 2023;81(12):2212-2218. 18) J Clin Oral Maxillofac Surg. 2023;81(12):2212-2218. 19) J Clin Oral Maxillofac Surg. 2023;81(12):2212-2218. 20) J Clin Oral Maxillofac Surg. 2023;81(12):2212-2218. 21) J Clin Oral Maxillofac Surg. 2023;81(12):2212-2218. 22) J Clin Oral Maxillofac Surg. 2023;81(12):2212-2218. 23) J Clin Oral Maxillofac Surg. 2023;81(12):2212-2218. 24) J Clin Oral Maxillofac Surg. 2023;81(12):2212-2218. 25) J Clin Oral Maxillofac Surg. 2023;81(12):2212-2218. 26) J Clin Oral Maxillofac Surg. 2023;81(12):2212-2218. 27) J Clin Oral Maxillofac Surg. 2023;81(12):2212-2218. 28) J Clin Oral Maxillofac Surg. 2023;81(12):2212-2218. 29) J Clin Oral Maxillofac Surg. 2023;81(12):2212-2218. 30) J Clin Oral Maxillofac Surg. 2023;81(12):2212-2218. 31) J Clin Oral Maxillofac Surg. 2023;81(12):2212-2218. 32) J Clin Oral Maxillofac Surg. 2023;81(12):2212-2218. 33) J Clin Oral Maxillofac Surg. 2023;81(12):2212-2218. 34) J Clin Oral Maxillofac Surg. 2023;81(12):2212-2218. 35) J Clin Oral Maxillofac Surg. 2023;81(12):2212-2218. 36) J Clin Oral Maxillofac Surg. 2023;81(12):2212-2218. 37) J Clin Oral Maxillofac Surg. 2023;81(12):2212-2218. 38) J Clin Oral Maxillofac Surg. 2023;81(12):2212-2218. 39) J Clin Oral Maxillofac Surg. 2023;81(12):2212-2218. 40) J Clin Oral Maxillofac Surg. 2023;81(12):2212-2218. 41) J Clin Oral Maxillofac Surg. 2023;81(12):2212-2218. 42) J Clin Oral Maxillofac Surg. 2023;81(12):2212-2218. 43) J Clin Oral Maxillofac Surg. 2023;81(12):2212-2218. 44) J Clin Oral Maxillofac Surg. 2023;81(12):2212-2218. 45) J Clin Oral Maxillofac Surg. 2023;81(12):2212-2218. 46) J Clin Oral Maxillofac Surg. 2023;81(12):2212-2218. 47) J Clin Oral Maxillofac Surg. 2023;81(12):2212-2218. 48) J Clin Oral Maxillofac Surg. 2023;81(12):2212-2218. 49) J Clin Oral Maxillofac Surg. 2023;81(12):2212-2218. 50) J Clin Oral Maxillofac Surg. 2023;81(12):2212-2218. 51) J Clin Oral Maxillofac Surg. 2023;81(12):2212-2218. 52) J Clin Oral Maxillofac Surg. 2023;81(12):2212-2218. 53) J Clin Oral Maxillofac Surg. 2023;81(12):2212-2218. 54) J Clin Oral Maxillofac Surg. 2023;81(12):2212-2218. 55) J Clin Oral Maxillofac Surg. 2023;81(12):2212-2218. 56) J Clin Oral Maxillofac Surg. 2023;81(12):2212-2218. 57) J Clin Oral Maxillofac Surg. 2023;81(12):2212-2218. 58) J Clin Oral Maxillofac Surg. 2023;81(12):2212-2218. 59) J Clin Oral Maxillofac Surg. 2023;81(12):2212-2218. 60) J Clin Oral Maxillofac Surg. 2023;81(12):2212-2218. 61) J Clin Oral Maxillofac Surg. 2023;81(12):2212-2218. 62) J Clin Oral Maxillofac Surg. 2023;81(12):2212-2218. 63) J Clin Oral Maxillofac Surg. 2023;81(12):2212-2218. 64) J Clin Oral Maxillofac Surg. 2023;81(12):2212-2218. 65) J Clin Oral Maxillofac Surg. 2023;81(12):2212-2218. 66) J Clin Oral Maxillofac Surg. 2023;81(12):2212-2218. 67) J Clin Oral Maxillofac Surg. 2023;81(12):2212-2218. 68) J Clin Oral Maxillofac Surg. 2023;81(12):2212-2218. 69) J Clin Oral Maxillofac Surg. 2023;81(12):2212-2218. 70) J Clin Oral Maxillofac Surg. 2023;81(12):2212-2218. 71) J Clin Oral Maxillofac Surg. 2023;81(12):2212-2218. 72) J Clin Oral Maxillofac Surg. 2023;81(12):2212-2218. 73) J Clin Oral Maxillofac Surg. 2023;81(12):2212-2218. 74) J Clin Oral Maxillofac Surg. 2023;81(12):2212-2218. 75) J Clin Oral Maxillofac Surg. 2023;81(12):2212-2218. 76) J Clin Oral Maxillofac Surg. 2023;81(12):2212-2218. 77) J Clin Oral Maxillofac Surg. 2023;81(12):2212-2218. 78) J Clin Oral Maxillofac Surg. 2023;81(12):2212-2218. 79) J Clin Oral Maxillofac Surg. 2023;81(12):2212-2218. 80) J Clin Oral Maxillofac Surg. 2023;81(12):2212-2218. 81) J Clin Oral Maxillofac Surg. 2023;81(12):2212-2218. 82) J Clin Oral Maxillofac Surg. 2023;81(12):2212-2218. 83) J Clin Oral Maxillofac Surg. 2023;81(12):2212-2218. 84) J Clin Oral Maxillofac Surg. 2023;81(12):2212-2218. 85) J Clin Oral Maxillofac Surg. 2023;81(12):2212-2218. 86) J Clin Oral Maxillofac Surg. 2023;81(12):2212-2218. 87) J Clin Oral Maxillofac Surg. 2023;81(12):2212-2218. 88) J Clin Oral Maxillofac Surg. 2023;81(12):2212-2218. 89) J Clin Oral Maxillofac Surg. 2023;81(12):2212-2218. 90) J Clin Oral Maxillofac Surg. 2023;81(12):2212-2218. 91) J Clin Oral Maxillofac Surg. 2023;81(12):2212-2218. 92) J Clin Oral Maxillofac Surg. 2023;81(12):2212-2218. 93) J Clin Oral Maxillofac Surg. 2023;81(12):2212-2218. 94) J Clin Oral Maxillofac Surg. 2023;81(12):2212-2218. 95) J Clin Oral Maxillofac Surg. 2023;81(12):2212-2218. 96) J Clin Oral Maxillofac Surg. 2023;81(12):2212-2218. 97) J Clin Oral Maxillofac Surg. 2023;81(12):2212-2218. 98) J Clin Oral Maxillofac Surg. 2023;81(12):2212-2218. 99) J Clin Oral Maxillofac Surg. 2023;81(12):2212-2218. 100) J Clin Oral Maxillofac Surg. 2023;81(12):2212-2218. 101) J Clin Oral Maxillofac Surg. 2023;81(12):2212-2218. 102) J Clin Oral Maxillofac Surg. 2023;81(12):2212-2218. 103) J Clin Oral Maxillofac Surg. 2023;81(12):2212-2218. 104) J Clin Oral Maxillofac Surg. 2023;81(12):2212-2218. 105) J Clin Oral Maxillofac Surg. 2023;81(12):2212-2218. 106) J Clin Oral Maxillofac Surg. 2023;81(12):2212-2218. 107) J Clin Oral Maxillofac Surg. 2023;81(12):2212-2218. 108) J Clin Oral Maxillofac Surg. 2023;81(12):2212-2218. 109) J Clin Oral Maxillofac Surg. 2023;81(12):2212-2218. 110) J Clin Oral Maxillofac Surg. 2023;81(12):2212-2218. 111) J Clin Oral Maxillofac Surg. 2023;81(12):2212-2218. 112) J Clin Oral Maxillofac Surg. 2023;81(12):2212-2218. 113) J Clin Oral Maxillofac Surg. 2023;81(12):2212-2218. 114) J Clin Oral Maxillofac Surg. 2023;81(12):2212-2218. 115) J Clin Oral Maxillofac Surg. 2023;81(12):2212-2218. 116) J Clin Oral Maxillofac Surg. 2023;81(12):2212-2218. 117) J Clin Oral Maxillofac Surg. 2023;81(12):2212-2218. 118) J Clin Oral Maxillofac Surg. 2023;81(12):2212-2218. 119) J Clin Oral Maxillofac Surg. 2023;81(12):2212-2218. 120) J Clin Oral Maxillofac Surg. 2023;81(12):2212-2218. 121) J Clin Oral Maxillofac Surg. 2023;81(12):2212-2218. 122) J Clin Oral Maxillofac Surg. 2023;81(12):2212-2218. 123) J Clin Oral Maxillofac Surg. 2023;81(12):2212-2218. 124) J Clin Oral Maxillofac Surg. 2023;81(12):2212-2218. 125) J Clin Oral Maxillofac Surg. 2023;81(12):2212-2218. 126) J Clin Oral Maxillofac Surg. 2023;81(12):2212-2218. 127) J Clin Oral Maxillofac Surg. 2023;81(12):2212-2218. 128) J Clin Oral Maxillofac Surg. 2023;81(12):2212-2218. 129) J Clin Oral Maxillofac Surg. 2023;81(12):2212-2218. 130) J Clin Oral Maxillofac Surg. 2023;81(12):2212-2218. 131) J Clin Oral Maxillofac Surg. 2023;81(12):2212-2218. 132) J Clin Oral Maxillofac Surg. 2023;81(12):2212-2218. 133) J Clin Oral Maxillofac Surg. 2023;81(12):2212-2218. 134) J Clin Oral Maxillofac Surg. 2023;81(12):2212-2218. 135) J Clin Oral Maxillofac Surg. 2023;81(12):2212-2218. 136) J Clin Oral Maxillofac Surg. 2023;81(12):2212-2218. 137) J Clin Oral Maxillofac Surg. 2023;81(12):2212-2218. 138) J Clin Oral Maxillofac Surg. 2023;81(12):2212-2218. 139) J Clin Oral Maxillofac Surg. 2023;81(12):2212-2218. 140) J Clin Oral Maxillofac Surg. 2023;81(12):2212-2218. 141) J Clin Oral Maxillofac Surg. 2023;81(12):2212-2218. 142) J Clin Oral Maxillofac Surg. 2023;81(12):2212-2218. 143) J Clin Oral Maxillofac Surg. 2023;81(12):2212-2218. 144) J Clin Oral Maxillofac Surg. 2023;81(12):2212-2218. 145) J Clin Oral Maxillofac Surg. 2023;81(12):2212-2218. 146) J Clin Oral Maxillofac Surg. 2023;81(12):2212-2218. 147) J Clin Oral Maxillofac Surg. 2023;81(12):2212-2218. 148) J Clin Oral Maxillofac Surg. 2023;81(12):2212-2218. 149) J Clin Oral Maxillofac Surg. 2023;81(12):2212-2218. 150) J Clin Oral Maxillofac Surg. 2023;81(12):2212-2218. 151) J Clin Oral Maxillofac Surg. 2023;81(12):2212-2218. 152) J Clin Oral Maxillofac Surg. 2023;81(12):2212-2218. 153) J Clin Oral Maxillofac Surg. 2023;81(12):2212-2218. 154) J Clin Oral Maxillofac Surg. 2023;81(12):2212-2218. 155) J Clin Oral Maxillofac Surg. 2023;81(12):2212-2218. 156) J Clin Oral Maxillofac Surg. 2023;81(12):2212-2218. 157) J Clin Oral Maxillofac Surg. 2023;81(12):2212-2218. 158) J Clin Oral Maxillofac Surg. 2023;81(12):2212-2218. 159) J Clin Oral Maxillofac Surg. 2023;81(12):2212-2218. 160) J Clin Oral Maxillofac Surg. 2023;81(12):2212-2218. 161) J Clin Oral Maxillofac Surg. 2023;81(12):2212-2218. 162) J Clin Oral Maxillofac Surg. 2023;81(12):2212-2218. 163) J Clin Oral Maxillofac Surg. 2023;81(12):2212-2218. 164) J Clin Oral Maxillofac Surg. 2023;81(12):2212-2218. 165) J Clin Oral Maxillofac Surg. 2023;81(12):2212-2218. 166) J Clin Oral Maxillofac Surg. 2023;81(12):2212-2218. 167) J Clin Oral Maxillofac Surg. 2023;81(12):2212-2218. 168) J Clin Oral Maxillofac Surg. 2023;81(12):2212-2218. 169) J Clin Oral Maxillofac Surg. 2023;81(12):2212-2218. 170) J Clin Oral Maxillofac Surg. 2023;81(12):2212-2218. 171) J Clin Oral Maxillofac Surg. 2023;81(12):2212-2218. 172) J Clin Oral Maxillofac Surg. 2023;81(12):2212-2218. 173) J Clin Oral Maxillofac Surg. 2023;81(12):2212-2218. 174) J Clin Oral Maxillofac Surg. 2023;81(12):2212-2218. 175) J Clin Oral Maxillofac Surg. 2023;81(12):2212-2218. 176) J Clin Oral Maxillofac Surg. 2023;81(12):2212-2218. 177) J Clin Oral Maxillofac Surg. 2023;81(12):2212-2218. 178) J Clin Oral Maxillofac Surg. 2023;81(12):2212-2218. 179) J Clin Oral Maxillofac Surg. 2023;81(12):2212-2218. 180) J Clin Oral Maxillofac Surg. 2023;81(12):2212-2218. 181) J Clin Oral Maxillofac Surg. 2023;81(12):2212-2218. 182) J Clin Oral Maxillofac Surg. 2023;81(12):2212-2218. 183) J Clin Oral Maxillofac Surg. 2023;81(12):2212-2218. 184) J Clin Oral Maxillofac Surg. 2023;81(12):2212-2218. 185) J Clin Oral Maxillofac Surg. 2023;81(12):2212-2218. 186) J Clin Oral Maxillofac Surg. 2023;81(12):2212-2218. 187) J Clin Oral Maxillofac Surg. 2023;81(12):2212-2218. 188) J Clin Oral Maxillofac Surg. 2023;81(12):2212-2218. 189) J Clin Oral Maxillofac Surg. 2023;81(12):2212-2218. 190) J Clin Oral Maxillofac Surg. 2023;81(12):2212-2218. 191) J Clin Oral Maxillofac Surg. 2023;81(12):2212-2218. 192) J Clin Oral Maxillofac Surg. 2023;81(12):2212-2218. 193) J Clin Oral Maxillofac Surg. 2023;81(12):2212-2218. 194) J Clin Oral Maxillofac Surg. 2023;81(12):2212-2218. 195) J Clin Oral Maxillofac Surg. 2023;81(12):2212-2218. 196) J Clin Oral Maxillofac Surg. 2023;81(12):2212-2218. 197) J Clin Oral Maxillofac Surg. 2023;81(12):2212-2218. 198) J Clin Oral Maxillofac Surg. 2023;81(12):2212-2218. 199) J Clin Oral Maxillofac Surg. 2023;81(12):2212-2218. 200) J Clin Oral Maxillofac Surg. 2023;81(12):2212-2218. 201) J Clin Oral Maxillofac Surg. 2023;81(12):2212-2218. 202) J Clin Oral Maxillofac Surg. 2023;81(12):2212-2218. 203) J Clin Oral Maxillofac Surg. 2023;81(12):2212-2218. 204) J Clin Oral Maxillofac Surg. 2023;81(12):2212-2218. 205) J Clin Oral Maxillofac Surg. 2023;81(12):2212-2218. 206) J Clin Oral Maxillofac Surg. 2023;81(12):2212-2218. 207) J Clin Oral Maxillofac Surg. 2023;81(12):2212-2218. 208) J Clin Oral Maxillofac Surg. 2023;81(12):2212-2218. 209) J Clin Oral Maxillofac Surg. 2023;81(12):2212-2218. 210) J Clin Oral Maxillofac Surg. 2023;81(12):2212-2218. 211) J Clin Oral Maxillofac Surg. 2023;81(12):2212-2218. 212) J Clin Oral Maxillofac Surg. 2023;81(12):2212-2218. 213) J Clin Oral Maxillofac Surg. 2023;81(12):2212-2218. 214) J Clin Oral Maxillofac Surg. 2023;81(12):2212-2218. 215) J Clin Oral Maxillofac Surg. 2023;81(12):2212-2218. 216) J Clin Oral Maxillofac Surg. 2023;81(12):2212-2218. 217) J Clin Oral Maxillofac Surg. 2023;81(12):2212-2218. 218) J Clin Oral Maxillofac Surg. 202