

## Escleroterapia de Malformação Venosa – Caso Clínico

Carlos Salgado<sup>1,2</sup>, Rita Azenha Cardoso<sup>2</sup>, José Azenha Cardoso<sup>2</sup>, João Gustavo Lourenço<sup>1,2</sup>, Catarina Norte<sup>1</sup>, Andreia Fernandes<sup>1</sup>

1- Serviço de Estomatologia da Unidade Local de Saúde de Coimbra,  
2- Serviço de estomatologia e Cirurgia Maxilofacial do Instituto Português de Oncologia de Coimbra



carlos8salgados@gmail.com

### INTRODUÇÃO

#### Malformações vasculares<sup>1,2</sup>

- Anomalias congénitas presentes na altura do nascimento
- Podem envolver vasos sanguíneos ou linfáticos
- Não são verdadeiros hemangiomas
- Frequentemente surgem na cavidade oral

#### Tratamento<sup>1,2,3</sup>

- Dependente da localização, dimensão e sintomas
- Antes > Excisão cirúrgica
- Agora > técnicas minimamente invasivas

#### Sintomas<sup>1,2,3</sup>

- Dependente da localização e dimensão
- Geralmente assintomáticas e imperceptíveis
- Podem condicionar impacto estético

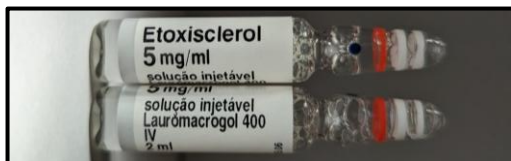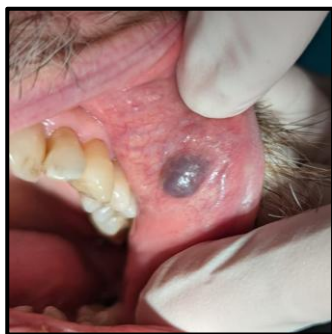


Fig.1 – Lauro macrogol 400 utilizado em escleroterapia

### DESCRIÇÃO DO CASO CLÍNICO

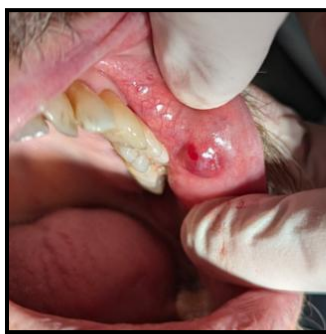
#### Consulta de Estomatologia – IPO Coimbra

- Homem, 65 anos, sem antecedentes de relevo
- Referenciado após ser encontrada lesão em consulta de Medicina Dentária
- Lesão assintomática na face interna do lábio superior à esquerda
- Carga tabágica de 37UMA



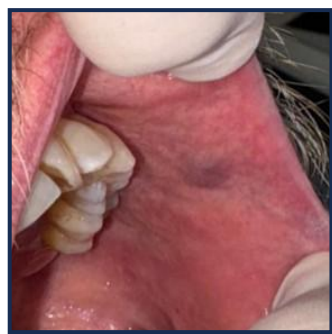#### Fig. 2 – Exame objectivo

- Lesão nodular arroxçada
- ~1cm de maior diâmetro
- Mole, depressível e indolor
- Desaparece à digitopressão



#### Fig. 3 – Pós-op imediato

- Após infiltração intra-lesional com ~0.3ml de lauro macrogol 400 a 5mg/ml
- Redução imediata do volume
- Alteração imediata da cor



#### Fig. 4 – Pós-op 1 mês

- Lesão significativamente reduzida
- Sem necessidade de repetir a infiltração com esclerosante

### DISCUSSÃO E CONCLUSÃO

- As malformações vasculares são lesões benignas frequentemente encontradas na cavidade oral<sup>1,3</sup>
- A escleroterapia é uma opção terapêutica para lesões pequenas e assintomáticas, embora possa ser necessária mais de 1 sessão para a resolução completa<sup>1,2,3</sup>
- O lauro macrogol 400 é uma opção segura e eficaz<sup>2</sup>

#### Bibliografia:



**SPEMD**  
SOCIEDADE PORTUGUESA  
DE ESTOMATOLOGIA E MEDICINA DENTÁRIA



ULS  
COIMBRA

