

REABILITAÇÃO DE UM PACIENTE DESDENTADO COM HEMI-MAXILECTOMIA: CONSIDERAÇÕES CLÍNICAS

Nidia Silva[†], Rafael Andrade*
 André Correia[‡], J. Mário Rocha[‡]
 José Lordelo[‡], Helena Figueiral[‡]

[†]Estudante do Curso de Especialização em Reabilitação Oral da FMDUP
^{*}Docente do Curso de Especialização em Reabilitação Oral da FMDUP

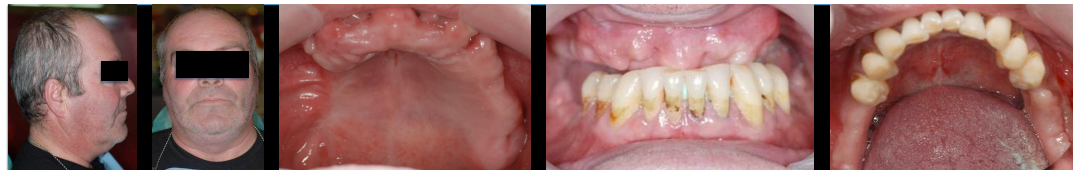INTRODUÇÃO

Num paciente desdentado total, sujeito a uma maxilectomia devido a uma neoplasia, o tamanho e a forma do defeito podem tornar a reabilitação oral mais complexa, sobretudo pela diminuição da área de suporte da prótese. Um paciente do sexo masculino, 45 anos, dirigiu-se à Clínica Universitária da FMDUP para reabilitar proteticamente o maxilar superior e inferior. O paciente era desdentado total no maxilar superior e parcial no maxilar inferior (Classe I de Kennedy), com defeito ósseo no 2º quadrante devido a uma maxilectomia efetuada para remoção de um carcinoma espinocelular do rebordo alveolar. Não apresentava nenhuma patologia local ou sistémica relevante.

CASO CLÍNICO

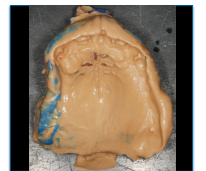
1ª CONSULTA

Registo da história clínica.
 Realização de fotos extra e intraorais.
 Impressões preliminares em alginato, com moldeiras *standard*.



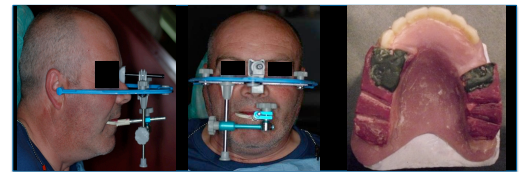
2ª CONSULTA

Impressão de trabalho do maxilar superior com recurso a uma moldeira individual e a uma técnica de impressão funcional com dupla impressão. Na primeira impressão efetuou-se o selamento periférico, a partir de uma impressão dos tecidos periféricos com silicone *heavy body* colocado no bordo da moldeira. Durante a impressão foi pedido ao paciente para executar os movimentos funcionais. De seguida foi realizado a impressão com silicone *light body*, repetindo os movimentos funcionais.



3ª CONSULTA

Registo intermaxilar. Determinação da dimensão vertical de oclusão.
 Técnica da deglutição e medição dos terços faciais com um compasso de Willis. Registo em arco facial.



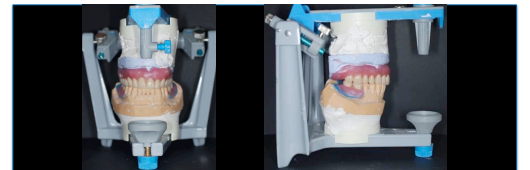
4ª CONSULTA

Prova de dentes estética (sector anterior). Na parte posterior foi colocada godiva para registo inter-maxilar.

5ª CONSULTA

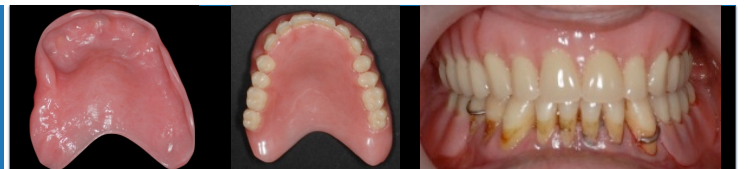Prova de dentes com avaliação:

- Oclusão (balanceada)
- Estética
- Fonética
- Deglutição



6ª CONSULTA

Colocação das próteses removíveis.
 Verificação da estabilidade, suporte e retenção.
 Esquema de oclusão balanceada.

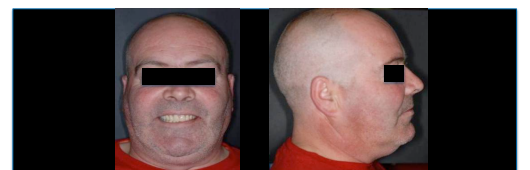

CONCLUSÃO

Nas consultas de controlo (1 semana, 1 mês e 3 meses) pode-se comprovar um resultado clínico da reabilitação efetuada muito satisfatório. Verificou-se um selamento periférico total, inclusive da região maxilectomizada, em virtude do aproveitamento total da área basal e do fundo do vestibulo disponível.

Não se verificou nenhuma lesão traumática devido à prótese.

O paciente encontra-se bastante satisfeito.



BIBLIOGRAFIA

Koike T, Ishizaki K, Ogami K, Ueda T, Sakurai K. Influence of anterior palatal coverage on perception and retention in complete dentures. J Prosthet Dent. 2011 Apr; 105(4):272-9. Hou Yz, Huang Z, Ye HQ, Zhou YS. Infatable hollow obturator prostheses for patients undergoing an extensive maxillectomy: a case report. Int J Oral Sci. 2012 Jun; doi: 10.1038/ijos.2012.22. Barbosa D, Barão V, Assunção W, Gennari Filho H, Goiato M. Instalação de prótese total: uma revisão. Revista de Odontologia da UNESP. 2008; 35(1):53-60. Jacob RF. The traditional therapeutic paradigm: Complete denture therapy. J Prosthet Dent. 1998 Jan; 79(1):6-13